



UNIVERSIDAD DEL SURESTE

Li. En Medicina Humana

1er semestre

Morfología

Resumen:

Regiones anatómicas topográficas y clínicas: área precordial, 9
regiones y cuadrantes abdominales

Catedrático:

Dra. Karina Hernández Salazar

Alumna:

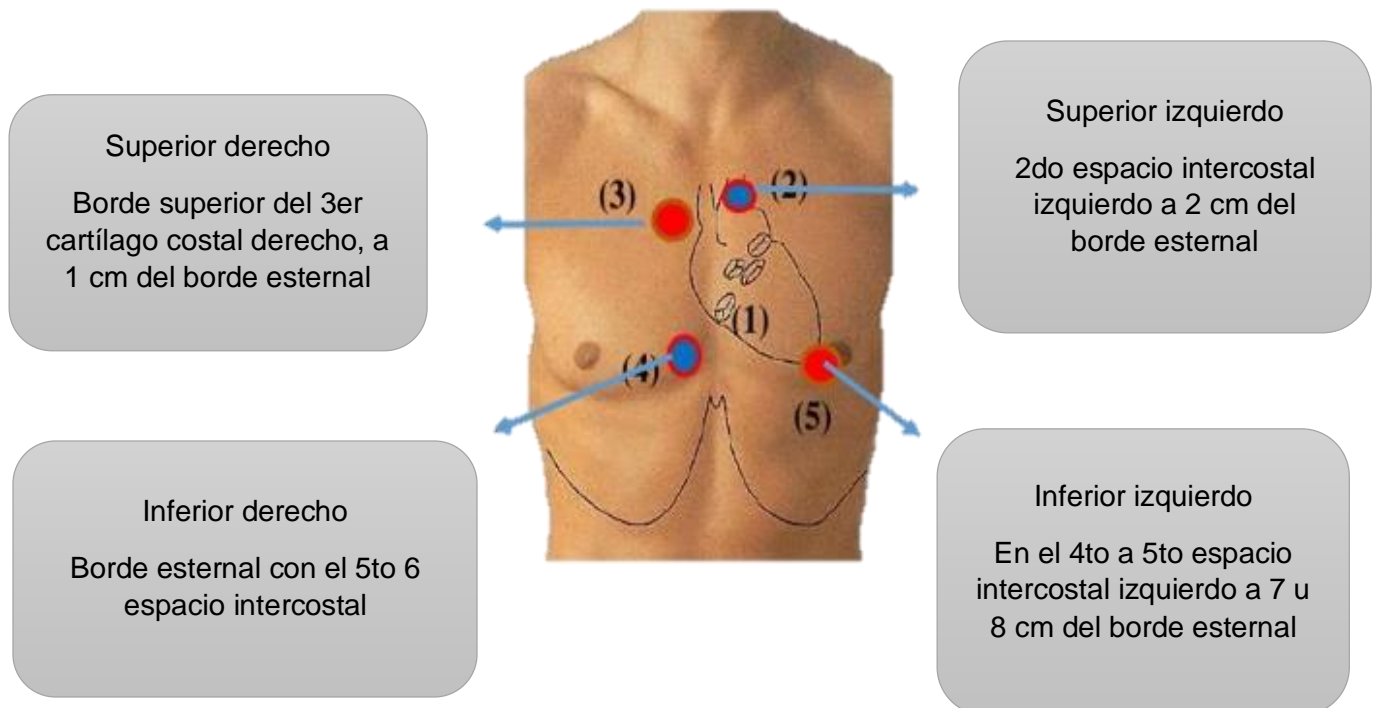
Angélica Montserrat Mendoza Santos

San Cristóbal de las Casas, Chiapas.

Regiones anatómicas topográficas y clínicas

Área precordial

Es también conocida como área cardíaca, es la región ubicada en la cara anterior del tórax en donde se proyecta el corazón y vasos sanguíneos.



Zona precordial: Región anterior del tórax donde se proyecta el corazón

Zona preaortica: Donde se proyecta la aorta y la arteria pulmonar a su salida del corazón.

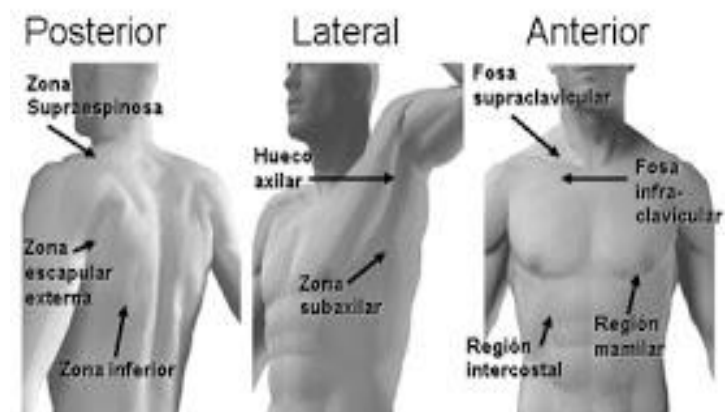
Región prearterial:

- Límite inferior: Borde superior del área precordial
- Borde derecho: borde derecho del esternón
- Borde izquierdo: Rebasa ligeramente el borde esternal
- Límite superior: línea cóncava, parte alta correspondiente al 1er EIC

La aorta sale y se dirige hacia arriba ligeramente a la derecha. Forma el borde derecho de la región prearterial, después se dirige hacia atrás, hacia la izquierda y hacia abajo formando el cayado y el borde superior de la región prearterial.

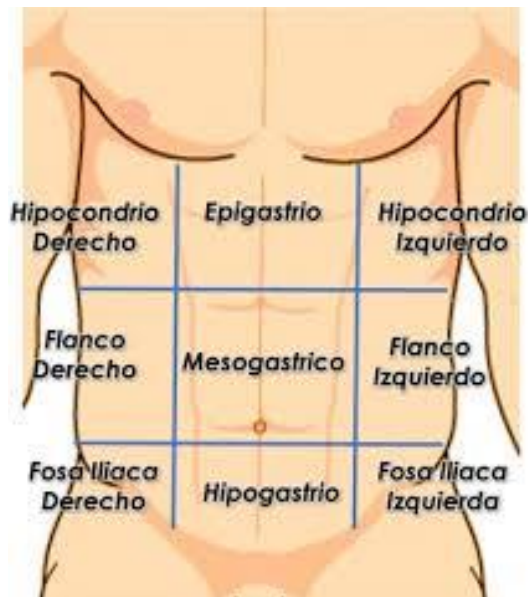La aorta pulmonar sale del ventrículo derecho se dirige hacia arriba y a la izquierda rebasando ligeramente el borde esternal, forma el borde izquierdo de la región prearterial.

Planos de Exploración del Tórax



9 regiones

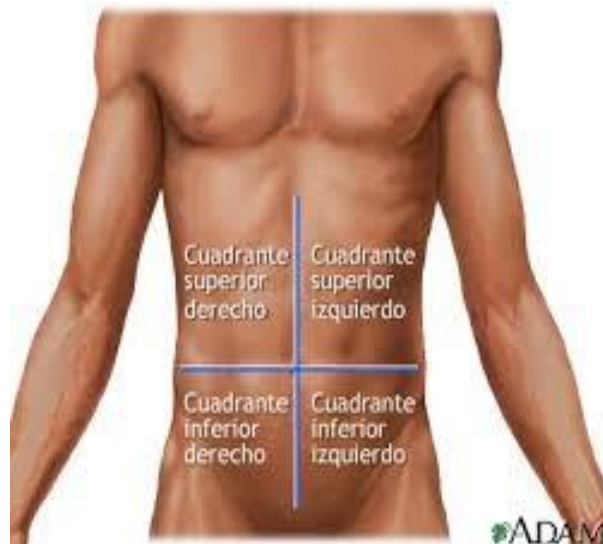Con fines clínicos como la descripción del dolor, tumores, incisiones, el abdomen se divide en regiones que se define por líneas en la superficie de la pared abdominal anterior. Por lo general, se delimitan 9 regiones cortadas por dos líneas horizontales y dos verticales.



- **Hipocondrio derecho:** Lóbulo derecho del hígado, vesícula biliar, parte del duodeno, ángulo hepático del colon, mitad superior del riñón derecho, glándula suprarrenal.
- **Hipocondrio izquierdo:** Estomago, bazo, cola de páncreas, ángulo esplénico del colon, mitad superior del riñón izquierdo, glándula suprarrenal
- **Epigastrio:** Aorta, extremidad pilórica del estómago, parte del duodeno, páncreas, parte del hígado
- **Flanco derecho:** Colon ascendente, mitad inferior del riñón derecho, parte del duodeno y yeyuno
- **Flanco izquierdo:** Colon descendente, mitad inferior del riñón izquierdo, parte del yeyuno y fleon
- **Mesogastrio:** Epiplón, mesenterio, parte inferior del duodeno, parte del yeyuno y el íleon
- **Fosa iliaca derecha:** Apéndice, extremo inferior del íleon, uréter derecho, cordón espermático derecho, ovario derecho
- **Fosa iliaca izquierda:** Colon sigmoide, uréter izquierdo, cordón espermático izquierdo, ovario izquierdo
- **Hipogastrio:** Íleon, vejiga, útero

Cuadrantes abdominales

La región abdominal se puede dividir en cuatro cuadrantes abdominales. Estos cuadrantes están definidos por la intersección del plano sagital con el plano del ombligo.



- **Cuadrante superior derecho:** Contiene la pared derecha del hígado, la vesícula biliar, el riñón derecho, una porción pequeña del estómago, el duodeno, la cabeza del páncreas, parte del colon ascendente y transversal, y parte del intestino delgado.
- **Cuadrante superior izquierdo:** Es la ubicación de la porción izquierda del hígado, parte del estómago, riñón, páncreas, bazo, porciones del colon transversal y descendente y partes del intestino delgado
- **Cuadrante inferior derecho:** Se encuentra en el ciego, apéndice, parte del intestino delgado, la mitad derecha del sistema reproductor femenino y el uréter derecho
- **Cuadrante inferior izquierdo:** Contiene la mayoría del intestino delgado, parte del intestino grueso, la mitad izquierda del sistema reproductor femenino y parte del uréter izquierdo.

BIBLIOGRAFÍA

- *es.slideshare*. (s. f.). *es.slideshare*. Recuperado 13 de septiembre de 2020, de <https://es.slideshare.net/kenishaenriquezcelis/regin-precordial>
- *i.pinimg*. (s. f.). *i.pinimg*. Recuperado 13 de septiembre de 2020, de <https://i.pinimg.com/originals/24/d4/24/24d4247e88032ae24f47c7f841822631.jpg>
- *studocu*. (s. f.). *studocu*. Recuperado 13 de septiembre de 2020, de <https://www.studocu.com/es-mx/document/universidad-autonoma-de-zacatecas/introduccion-a-la-clinica-medica/apuntes/exporacion-de-la-region-precordial/3093457/view>
- *ourrdez*. (s. f.). *lourrdez*. Recuperado 13 de septiembre de 2020, de <http://lourrdez.blogspot.com/2011/09/regiones-anatomicas-externas-del.html>
- *yoamoenfermeriablog*. (s. f.). *yoamoenfermeriablog*. Recuperado 13 de septiembre de 2020, de <https://yoamoenfermeriablog.com/2018/01/21/cuadrantes-abdominales/>
-