UNIVERSIDAD DEL SURESTE

MATERIA: TÉCNICAS QUIRÚRGICAS BÁSICAS.

TERCERA UNIDAD.

TEMA: MANEJO TRAUMA TORÁCICO.

DOCENTE: DR. ALFREDO LÓPEZ LÓPEZ.

ALUMNO: MIGUEL VELÁSQUEZ CELAYA.

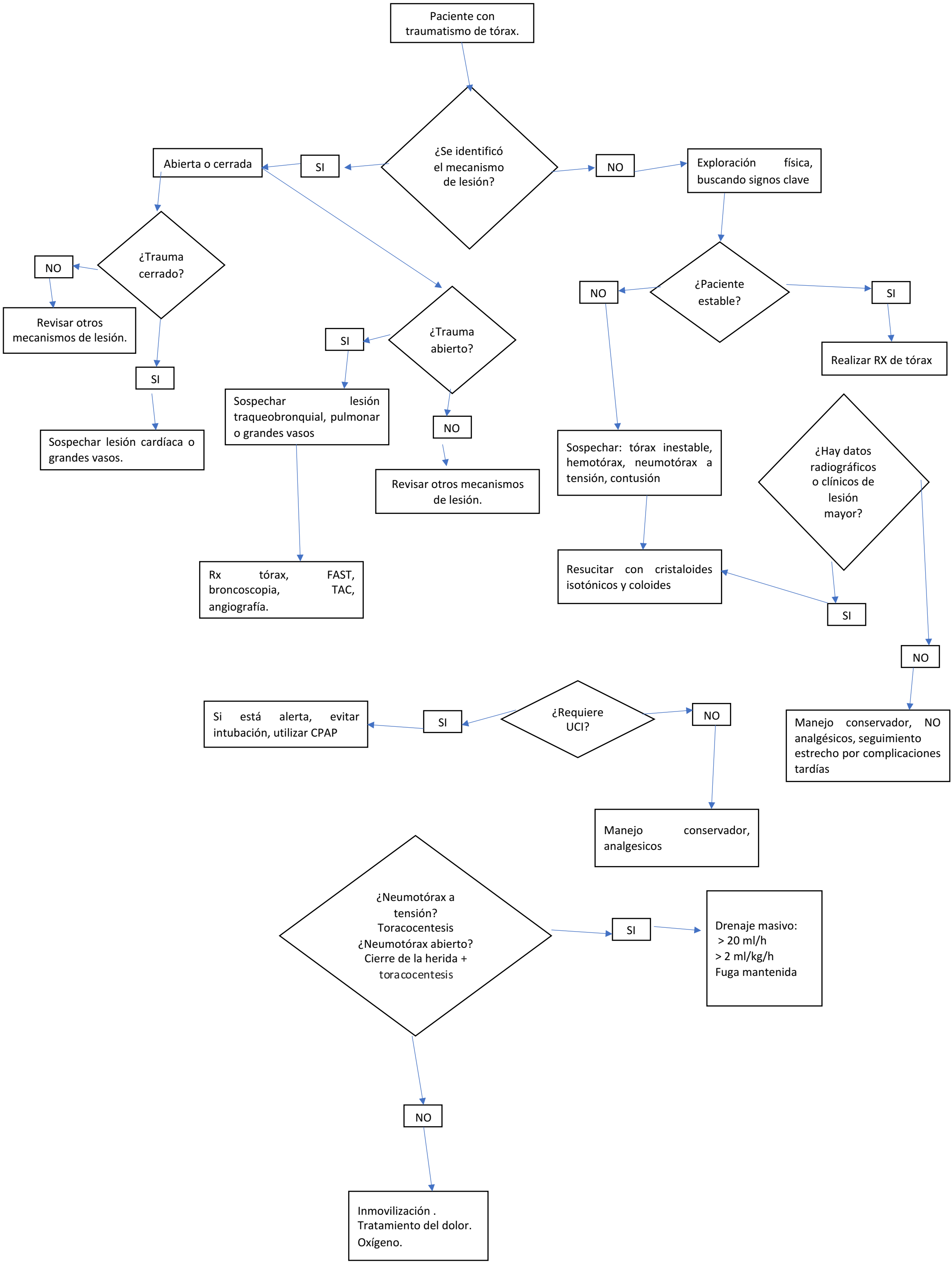
Paciente con traumatismo de tórax.
¿Se identificó el mecanismo de lesión?
SI
Abierta o cerrada
NO
Exploración física, buscando signos clave
¿Trauma cerrado?
NO
Revisar otros mecanismos de lesión.
SI
Sospechar lesión cardíaca o grandes vasos.
¿Trauma abierto?
SI
Sospechar lesión traqueobronquial, pulmonar o grandes vasos
Rx tórax, FAST, broncoscopia, TAC, angiografía.
NO
Revisar otros mecanismos de lesión.
¿Paciente estable?
NO
Sospechar: tórax inestable, hemotórax, neumotórax a tensión, contusión
Resucitar con cristaloides isotónicos y coloides
SI
Realizar RX de tórax
¿Hay datos radiográficos o clínicos de lesión mayor?
SI
NO
Manejo conservador, NO analgésicos, seguimiento estrecho por complicaciones tardías
¿Requiere UCI?
SI
Si está alerta, evitar intubación, utilizar CPAP
NO
Manejo conservador, analgesicos
¿Neumotórax a tensión?
Toracocentesis
¿Neumotórax abierto?
Cierre de la herida + toracocentesis
SI
Drenaje masivo:
> 20 ml/h
> 2 ml/kg/h
Fuga mantenida
NO
Inmovilización .
Tratamiento del dolor.
Oxígeno.