UNIVERSIDAD DEL SURESTE

“TRAUMA TORACICO”

ALUMNA: ALEJANDRA VELASQUEZ CELAYA

SEMESTRE: 6

DOCENTE: DR. ALFREDO LOPEZ LOPEZ

ASIGNATURA: TECNICAS QUIRURGICAS

TUXTLA GUTIERREZ, CHIAPAS, NOVIEMBRE 2020

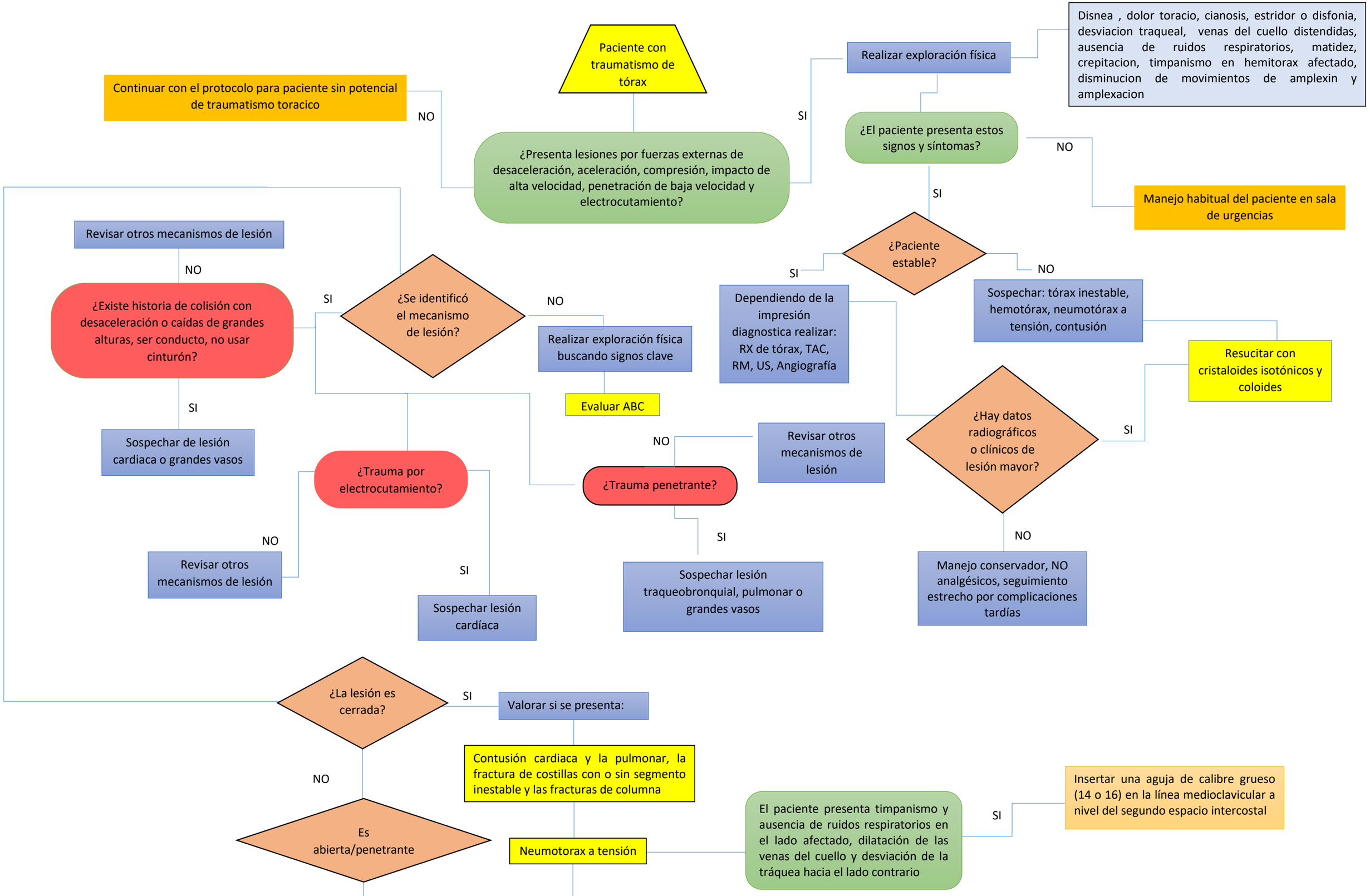
Paciente con traumatismo de tórax
¿Presenta lesiones por fuerzas externas de desaceleración, aceleración, compresión, impacto de alta velocidad, penetración de baja velocidad y electrocutamiento?
NO
Continuar con el protocolo para paciente sin potencial de traumatismo toracico
SI
Realizar exploración física
Disnea , dolor toracio, cianosis, estridor o disfonia, desviacion traqueal, venas del cuello distendidas, ausencia de ruidos respiratorios, matidez, crepitacion, timpanismo en hemitorax afectado, disminucion de movimientos de amplexin y amplexacion
¿El paciente presenta estos signos y síntomas?
NO
Manejo habitual del paciente en sala de urgencias
SI
¿Paciente estable?
SI
Dependiendo de la impresión diagnostica realizar: RX de tórax, TAC, RM, US, Angiografía
NO
Sospechar: tórax inestable, hemotórax, neumotórax a tensión, contusión
Resucitar con cristaloides isotónicos y coloides
¿Hay datos radiográficos o clínicos de lesión mayor?
SI
NO
Manejo conservador, NO analgésicos, seguimiento estrecho por complicaciones tardías
¿Se identificó el mecanismo de lesión?
SI
¿Existe historia de colisión con desaceleración o caídas de grandes alturas, ser conducto, no usar cinturón?
SI
Sospechar de lesión cardiaca o grandes vasos
NO
Revisar otros mecanismos de lesión
NO
Realizar exploración física buscando signos clave
Evaluar ABC
¿Trauma penetrante?
NO
Revisar otros mecanismos de lesión
SI
Sospechar lesión traqueobronquial, pulmonar o grandes vasos
¿Trauma por electrocutamiento?
NO
Revisar otros mecanismos de lesión
SI
Sospechar lesión cardíaca
¿La lesión es cerrada?
SI
Valorar si se presenta:
Contusión cardiaca y la pulmonar, la fractura de costillas con o sin segmento inestable y las fracturas de columna
NO
Es abierta/penetrante
Neumotorax a tensión
El paciente presenta timpanismo y ausencia de ruidos respiratorios en el lado afectado, dilatación de las venas del cuello y desviación de la tráquea hacia el lado contrario
SI
Insertar una aguja de calibre grueso (14 o 16) en la línea medioclavicular a nivel del segundo espacio intercostal

Valorar si se presenta:

Lesión en corazón, grandes vasos, arterias intercostales, parénquima pulmonar, vía aérea, esófago y diafragma.

Neumotorax abierto

Cubrir la herida con apósito vaselinado y asegurar éste a la piel con cinta adhesiva sólo en tres de sus lados, para favorecer la salida y bloquear la entrada de aire durante los movimientos respiratorios

Hemotorax

Se observa ausencia de ruidos respiratorios, aunado a matidez en el hemitórax en el paciente traumatizado y con signos de choque

SI

- Drenaje cerrado continuo
- Toracotomía abierta

Torax inestable

¿El paciente presenta movimientos paradójicos de algunos segmentos torácicos en ventilación espontanea?

SI

Puede ser necesaria la intubación y el uso de un ventilador con presión positiva. El tórax inestable, en ausencia de déficit respiratorio, puede evolucionar sin problemas

Taponamiento cardiaco

¿El paciente presenta presión venosa elevada, tensión arterial baja, tonos cardiacos apagados?

SI

Realizar pericardiocentesis por la vía subcifoidea