



**UNIVERSIDAD DEL SURESTE**

**“CERVICOTOMÍAS”**

**ALUMNA: ALEJANDRA VELASQUEZ CELAYA**

**SEMESTRE: 6°**

**ASIGNATURA: TÉCNICAS QUIRURGICAS BÁSCIAS**

**CATEDRATICO: DR. ALFREDO LOPEZ LOPEZ**

**TUXTLA GUTIERREZ, CHIAPAS, 14 DE OCTUBRE DE 2020**

# CERVICOTOMÍA

## Tipos

### CERVICOTOMÍA EN DISECCIÓN CERVICAL

Es una entidad poco estudiada y diagnosticada como variante de infarto cerebral, sobre todo en el adulto joven

### CERVICOTOMIA EN TRAUMA

Se define como toda herida cervical que atraviesa el platisma

- Lesiones de carótida
- Lesiones yugulares
- Lesiones de vía aérea
- Lesiones esofágicas

### CERVICOTOMIA EN TIROIDECTOMIA

Este procedimiento se realiza únicamente en situaciones de urgencia en las que se requiere un acceso rápido a la vía aérea

### CERVICOTOMÍA EN SUBMANDIBULECTOMÍA

Consiste en la extirpación de la glándula salival submaxilar

Esta intervención se realiza por vía cervical externa, es decir, se realiza una incisión a nivel del cuello unos 3 cm por debajo del reborde mandibular.

### CERVICOTOMIA EN TRAQUEOSTOMIA

Consiste en crear de manera quirúrgica una boca artificial para comunicar a la tráquea con el aire del medio externo

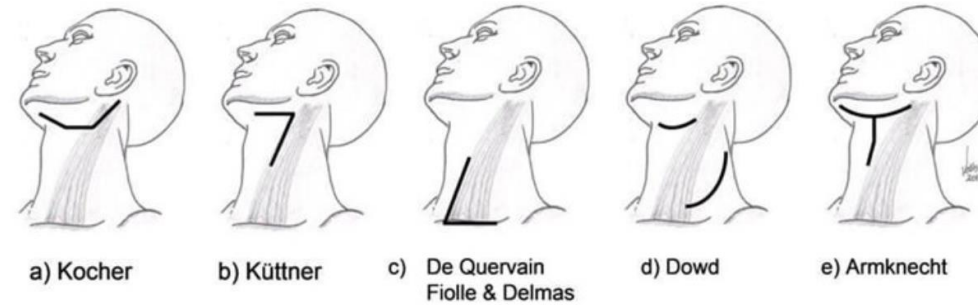
Se prefiere hacer en la piel una incisión transversa, un centímetro por debajo del cartilago cricoides, los bordes de la herida se separan hacia arriba y abajo, seccionando el platisma y por la línea media albicans se separan los músculos esternohioideos y esternotiroideos, la fascia pretraqueal se divide verticalmente. La hemostasia con electrocoagulador facilita el procedimiento.

## Definición

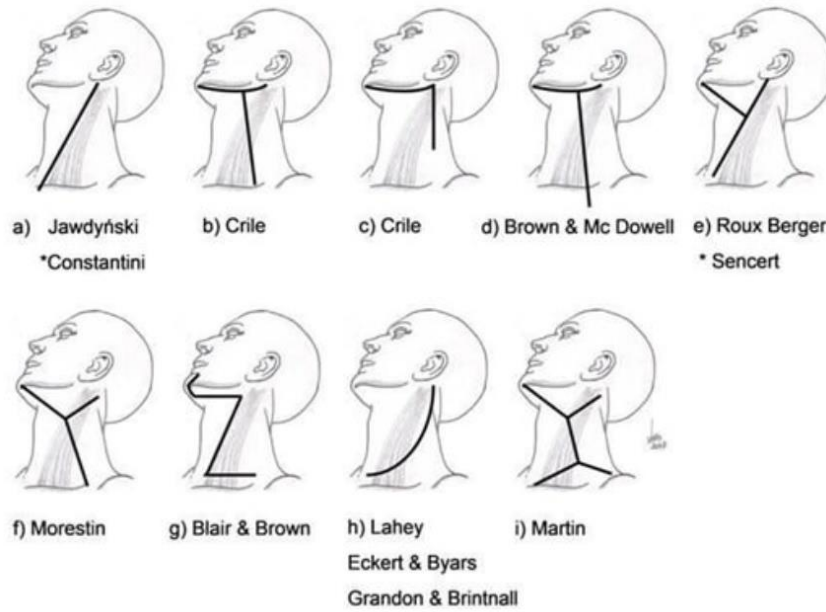
Incisión de las partes blandas del cuello, que puede realizarse con orientación longitudinal (para traqueotomía), transversa (para cirugía de tiroides y paratiroides) u oblicua, siguiendo el borde del músculo esternocleidomastoideo (abordaje del esófago cervical, linfadenectomías cervicales, cirugía vascular del cuello, etc.)

## Tipos de incisiones

### Incisiones para disecciones cervicales parciales



### Incisiones para disección cervical radical



## División del cuello

El cuello se ha dividido en diversos triángulos con base en marcas anatómicas fijas

### Anterior

Subdivisión

- Triángulo sublingual
- Triángulo submaxilar
- Triángulo vascular o carotideo
- Triángulo visceral o muscular

### Posterior

Subdivisión

- Triángulo subclavio
- Triángulo occipital

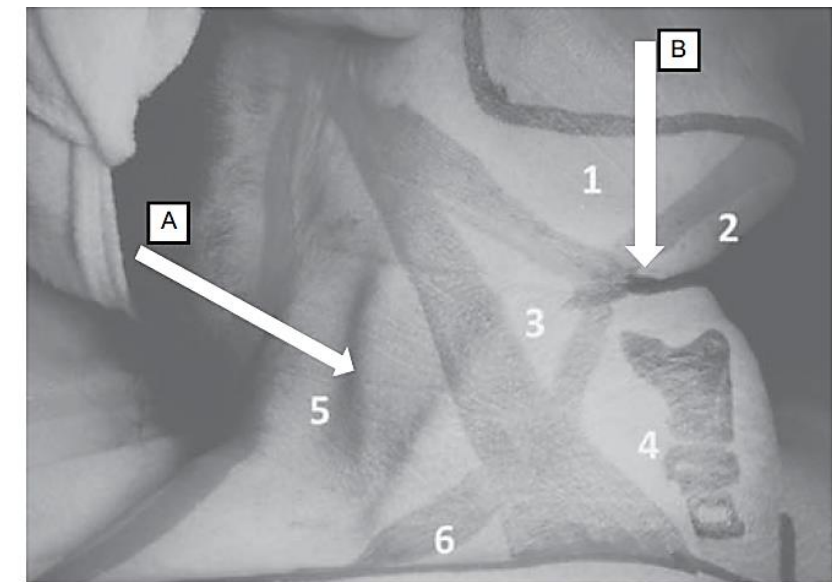


Figura 95-3. A) Triángulo posterior. B) Triángulo anterior. 1) Triángulo submaxilar. 2) Triángulo sublingual. 3) Triángulo carotideo. 4) Triángulo muscular o visceral. 5) Triángulo occipital. 6) Triángulo subclavio.

