

Nombre del alumno: Jonatan Emmanuel Silva López

Nombre del profesor: Dr. Ezri Natanael Prado Hernández

Nombre del trabajo: Electrocardiograma.

Materia: Farmacología

Grado: 3.

Grupo: "A"

Comitán de Domínguez Chiapas a 26 de Septiembre de 2020.

mV

QRS duration

→ Normal range

- PR Interval 0.12 - 0.20
- QRS Duration 0.08 - 0.12
- QT Interval 0.25 - 0.45

1.2

0.5

0

p

R

T

Q

S

PR Interval

QT Interval

0

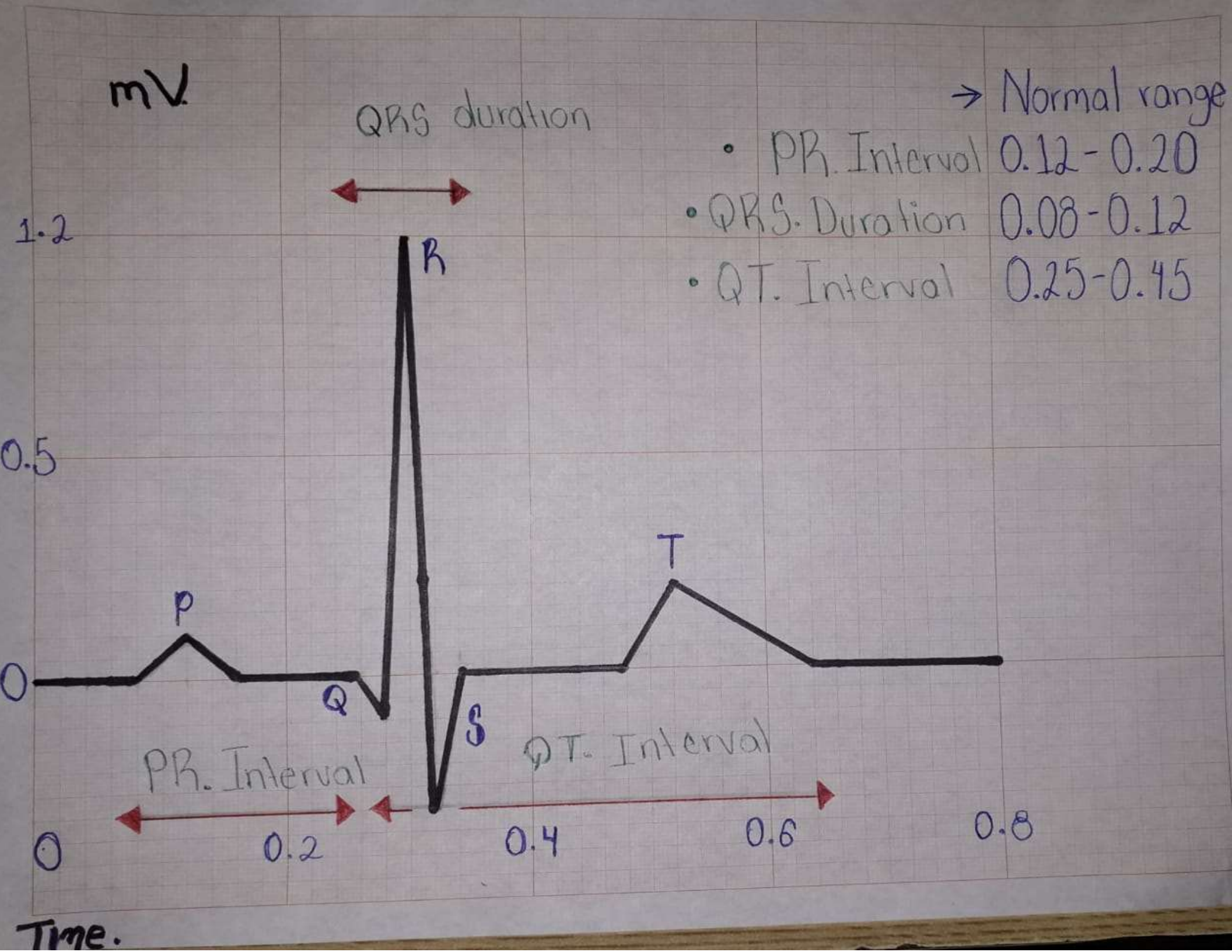
0.2

0.4

0.6

0.8

Time.



Índice de Sokolow- Lyon= $SV1+R$ (V5 Ó V6). Si el resultado es mayor de 3.5 mV es seguro hipertrofia ventricular izquierda.

Bibliografía:

- Werth, B. J. (2018). *Cardiología. Manual MSD*, 8-15.