



**Nombre del alumno: Litzy Moreno  
Rojas**

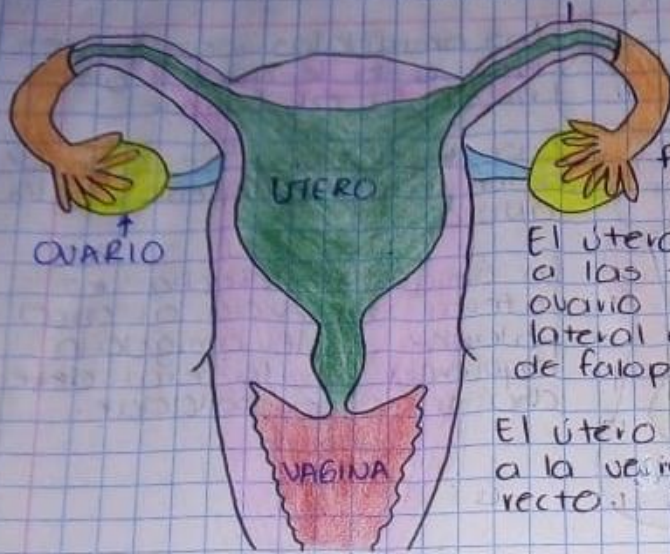**Nombre del profesor: Dario  
Cristianderit Gutiérrez Gómez**

**Nombre del trabajo: Ubicación de  
apéndice, útero, vesícula biliar y  
amígdalas**

**Materia: Microanatomía**

**Grado: 1° A**

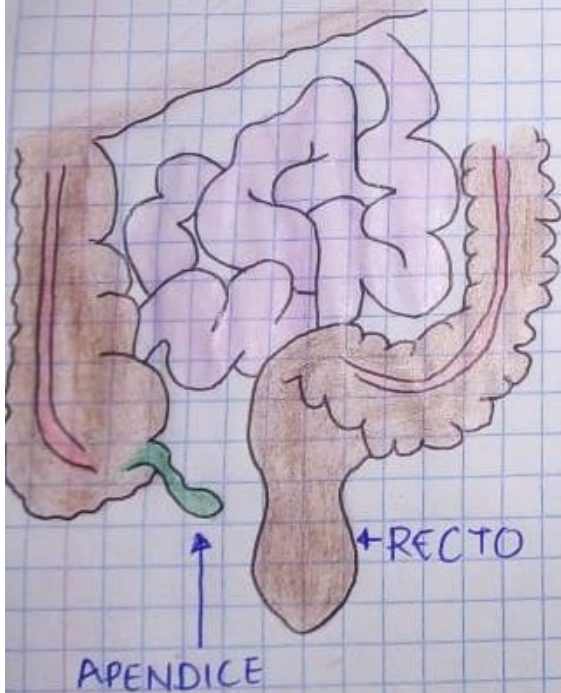
### TROMPAS DE FALOPIO



El útero se encuentra en la parte superior de la vagina. El útero se encuentra en la parte inferior de los intestinos.

El útero es lateral izquierda a las trompas de falopio y ovario derecho. El útero es lateral derecho con las trompas de falopio y ovario izquierdo.

El útero se encuentra posterior a la vejiga y es anterior al recto.

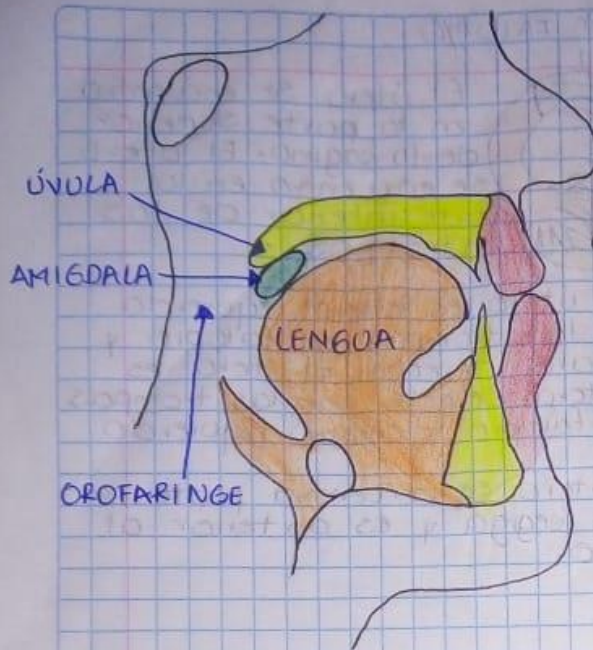


El apéndice se encuentra en la parte inferior de los intestinos y superior a la vejiga.

El apéndice es lateral izquierdo al recto y lateral derecho al intestino ciego.

El apéndice es posterior a la posición terminal del ileon y anterior a los vasos iliacos externos.

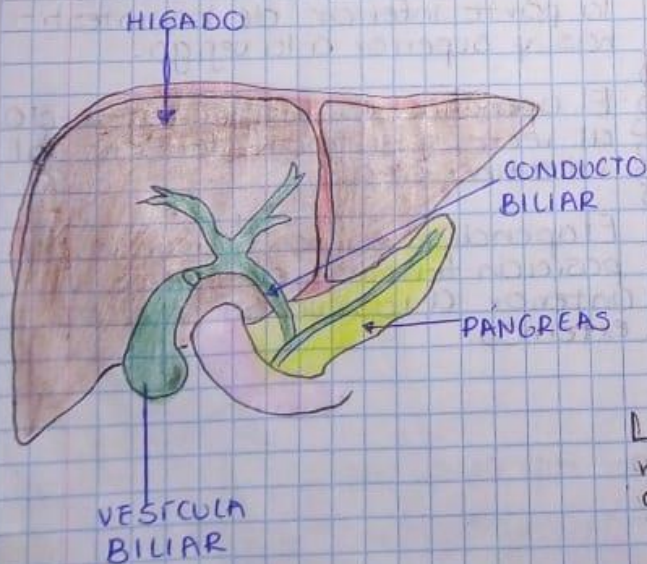




Las amígdalas son posterior a la lengua y anterior a la orofaringe.

Las amígdalas son superior a la lengua e inferior a la úvula.

La amígdala derecha es lateral izquierda al arco paladar y la amígdala izquierda es lateral derecho al arco paladar.



La vesícula biliar es inferior al hígado y superior a los intestinos.

La vesícula biliar es lateral izquierdo al estómago y lateral derecho al borde inferior del hígado.

La vesícula biliar es anterior al borde inferior del hígado.