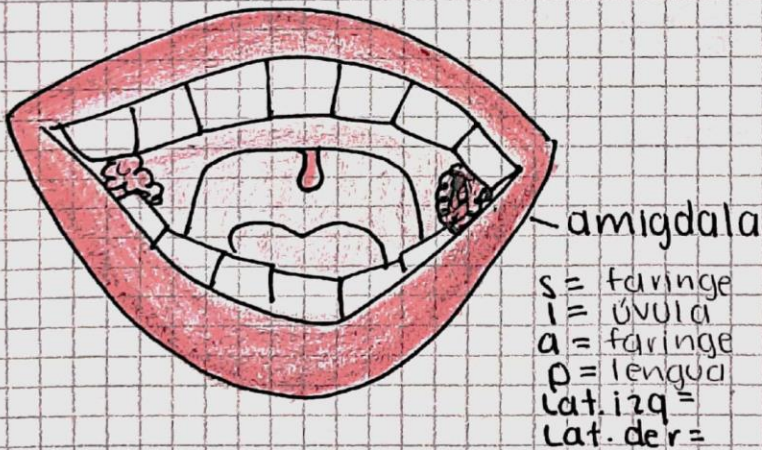
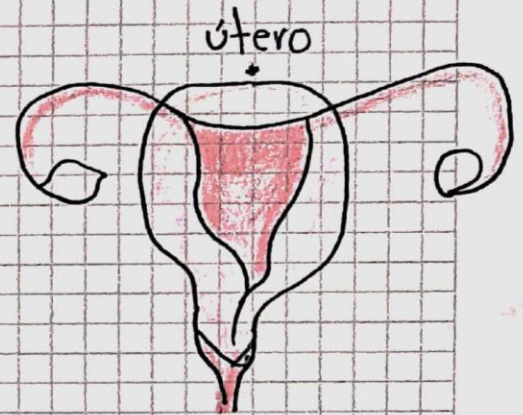
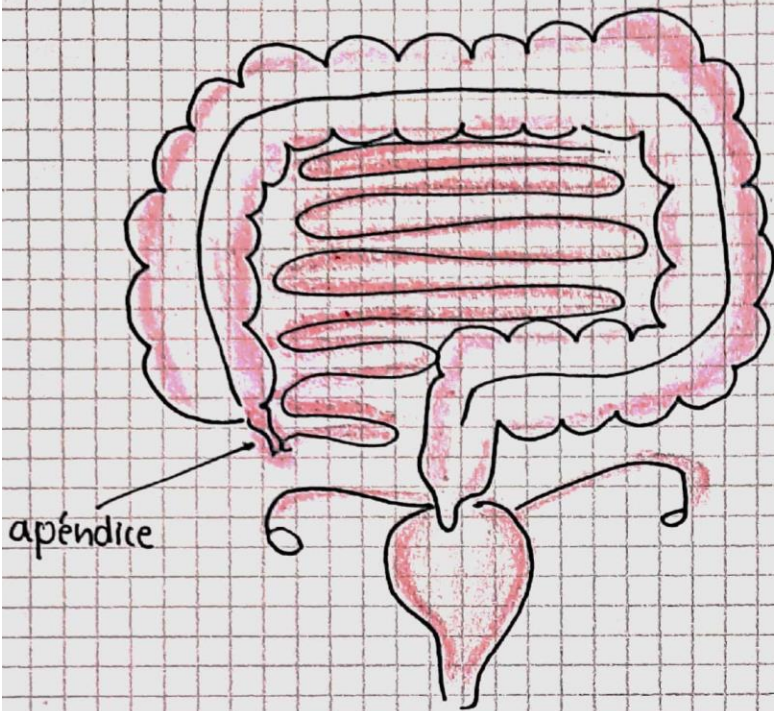
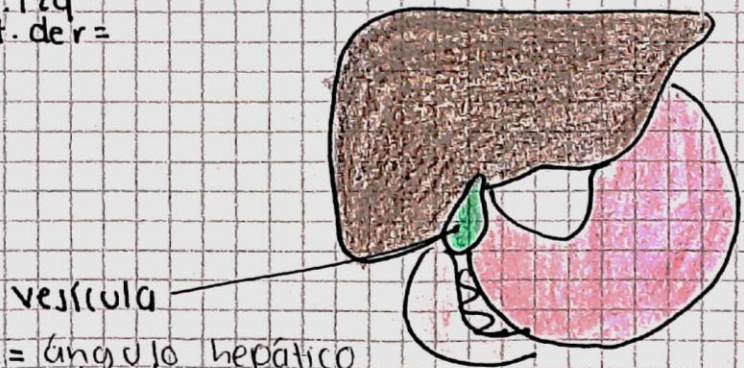


superior trompa de falopio  
 inferior al ciego  
 anterior int. delgado  
 posterior al Int. Delgado (ileón)  
 lat. izq  
 lat. der



s = faringe  
 l = úvula  
 a = faringe  
 p = lengua  
 lat. izq =  
 lat. der =

s = cuello uterino  
 l =  
 A = vejiga  
 P = vejiga  
 Lat. izq = trompas  
 Lat. der = trompas



s = ángulo hepático  
 l = hígado  
 A = duodeno  
 P = hígado  
 Lat. izq = pared estomacal  
 Lat. der = estómago o páncreas