



**Nombre del alumno: Jhoana Guadalupe Arreola  
Mayorga**

**Nombre del profesor: Darío Cristiaderit Gutierrez  
Gomez**

**Nombre del trabajo: Términos de direccionalidad**

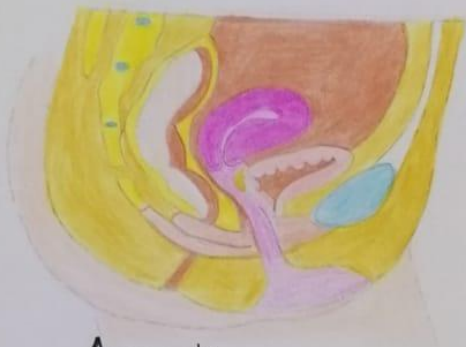**Materia: Microanatomía**

**Grado: 1er semestre Lic. Medicina Humana**

Comitán de Domínguez Chiapas a 01 de octubre del 2020



# Terminos DIRECCIONALES *Joana Areola*

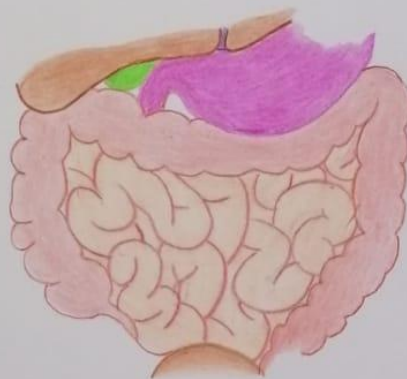

## Apéndice

La apéndice es inferior y lateral izquierdo al intestino delgado, es lateral inferior derecho al ciego. Es posterior al ureter derecho y anterior a la mesoapéndice y es superior en el lateral derecho a la vejiga.

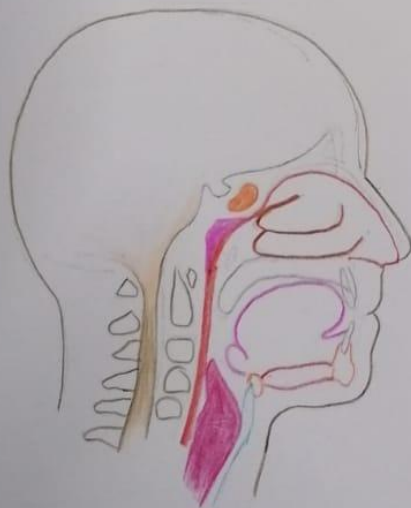
## Útero

El útero se encuentra en una posición anterior a la vejiga, posterior al recto. Es superior a la vagina e inferior al peritoneo. También es lateral a ligamentos anchos.



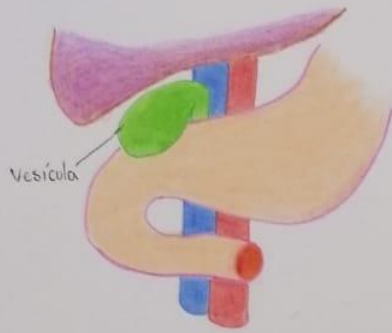
## Amígdalas (faringea).

La amígdala es superior a la nasofaringe e inferior anterior al hueso esfenoides, posterior a la cavidad nasal, las amígdalas son laterales a la úvula y a las paredes laterales de la cavidad oral.



## Vesícula biliar.

La vesícula biliar se ubica en la cavidad abdominal, es inferior a la cara visceral del hígado y superior a la región retroperitoneal del estómago, es anterior a la vena porta hepática y posterior a la parte baja de la cara diafragmática del hígado.



## **Referencias**

Tortora, G., y Derrickson, B. (2018). Principios de anatomía y fisiología. Editorial Médica Pnamericana.

Agur, A., y Dalley, A. (2019) Moore. Fundamentos de anatomía con orientación clínica. Wolters Kluwer.