



PASIÓN POR EDUCAR

**NOMBRE DEL ALUMNO:** Edman Uriel  
Morales Aguilar

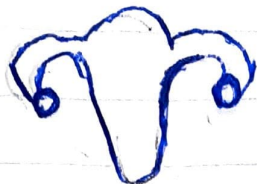
**NOMBRE DEL PROFESOR:** Dario  
Cristianderit Gutierrez

**NOMBRE DEL TRABAJO:** Ubicación  
espaciales de los órganos

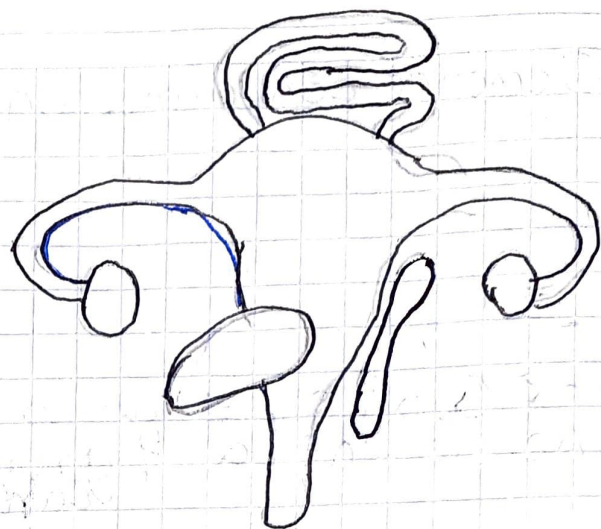
**MATERIA:** Microanatomía.

**GRADO:** Primer semestre grupo A

## UTERO:

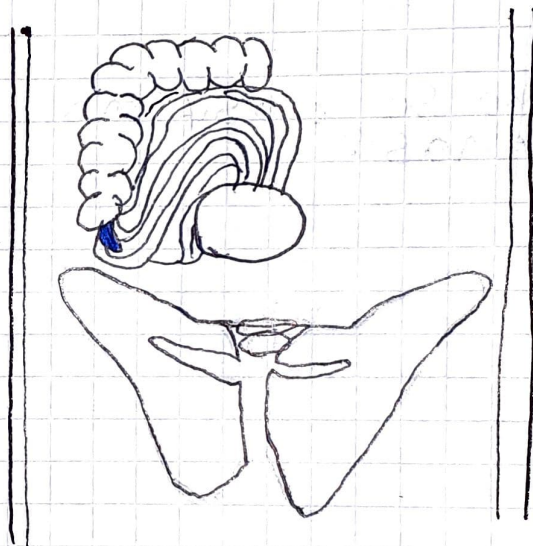


Este organo es anterior al recto, posterior a la vejiga urinaria, inferior al intestino delgado, superior a la vagina, lateral derecho del ovario izquierdo y lateral izquierdo del ovario derecho.



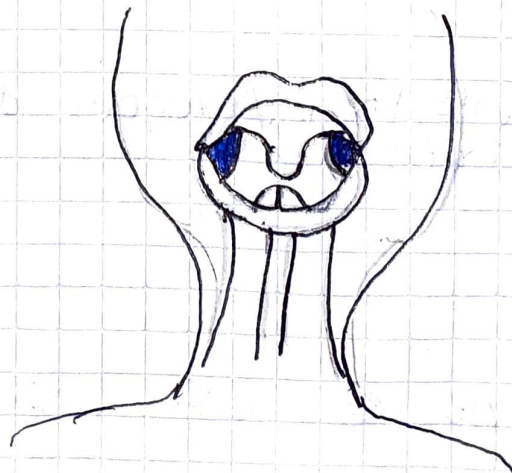
## Apendice:

Se encuentra inferior al ciego, superior a la cresta iliaca anterior al intestino delgado, posterior a la pared abdominal de la fosa iliaca derecha, lateral izquierdo de la vejiga, lateral derecho de la pared abdominal izquierda.



## Amigdalas:

Es posterior a la lengua, superior al dorso de la lengua, inferior al paladar blando, laterales a la uvula y anterior al esofago.





## Vesícula Biliar

Se encuentra superior al colon y se encuentra inferior al hígado y lateral izquierdo al páncreas, lateral derecho a la parte inferior del hígado, posterior a la pared abdominal en la parte hipocondrial derecha y anterior a la parte posterior del hígado.

