



PASIÓN POR EDUCAR

Nombre del alumno:

Nancy Paulina Arguello Espinosa

Nombre del profesor:

Dr. Darío Cristiaderit Gutiérrez Gómez

Nombre del trabajo:

Ubicación especial de órganos

Materia:

Microanatomía

PASIÓN POR EDUCAR

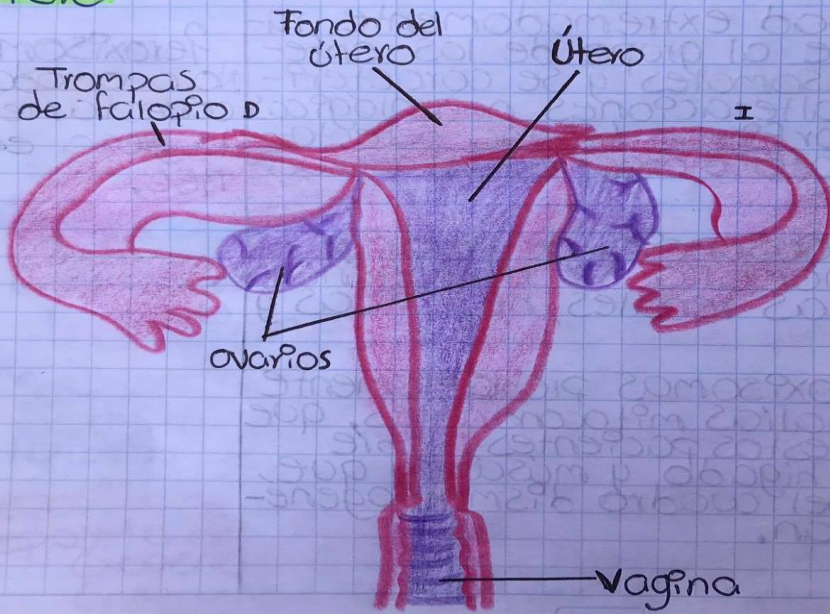
Grado:

1er Sem, Grupo "A" Medicina Humana

Comitán de Domínguez Chiapas a 07 de Octubre del 2020

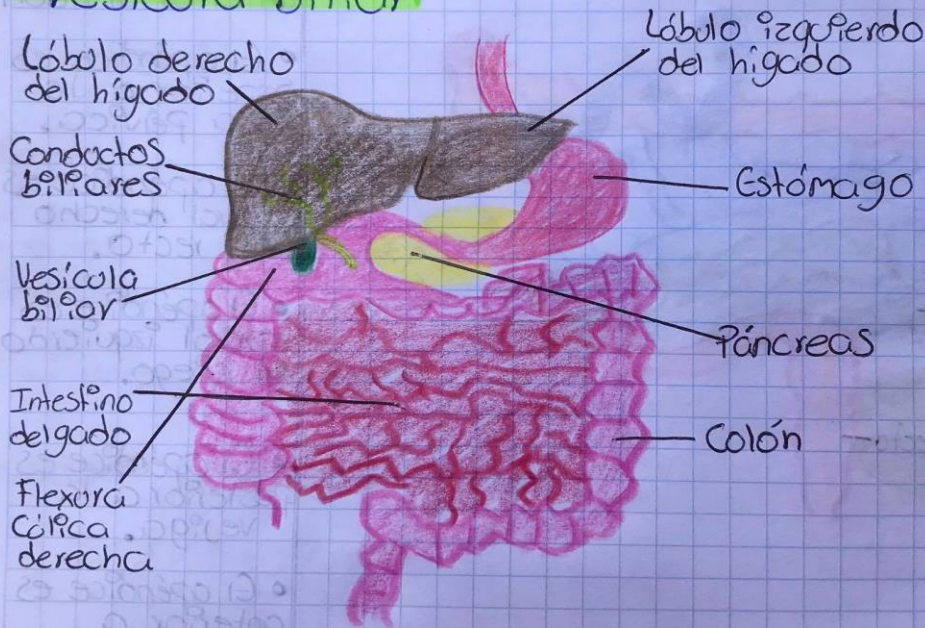
Ubicación

Útero



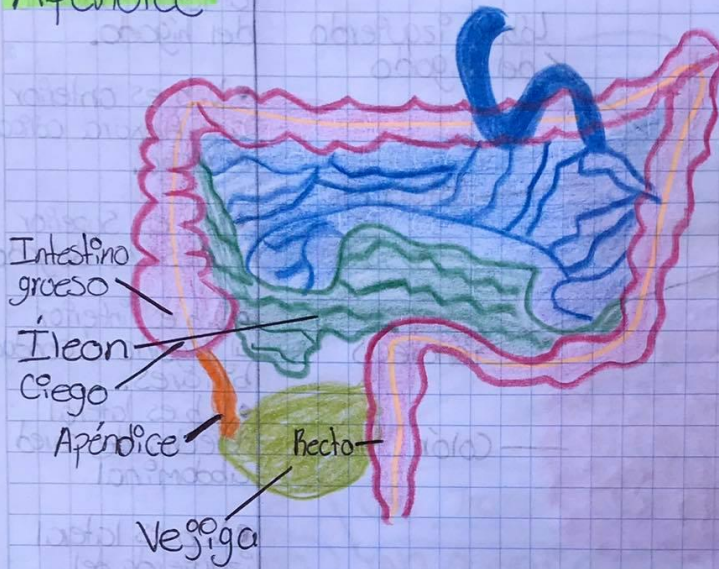
- El útero es Superior a la Vagina.
- El útero es inferior al fondo del útero.
- Es lateral izquierdo de la trompa derecha.
- Es lateral derecha de la trompa izquierda.
- Es posterior al recto.
- Es anterior a la vejiga urinaria.

Vesícula biliar



- V.b es posterior al lóbulo derecho del hígado.
- V.b es anterior a la flexura cólica derecha.
- V.b es Superior al intestino delgado.
- V.b es inferior al hígado o conductos biliares.
- V.b es lateral derecha de pared abdominal.
- V.b es lateral izquierda del páncreas.

Apéndice



Intestino grueso

Íleon Ciego

Apéndice

Recto

Vejiga

- El apéndice es anterior al íleon.

- El apéndice es superior a la zona pélvica.

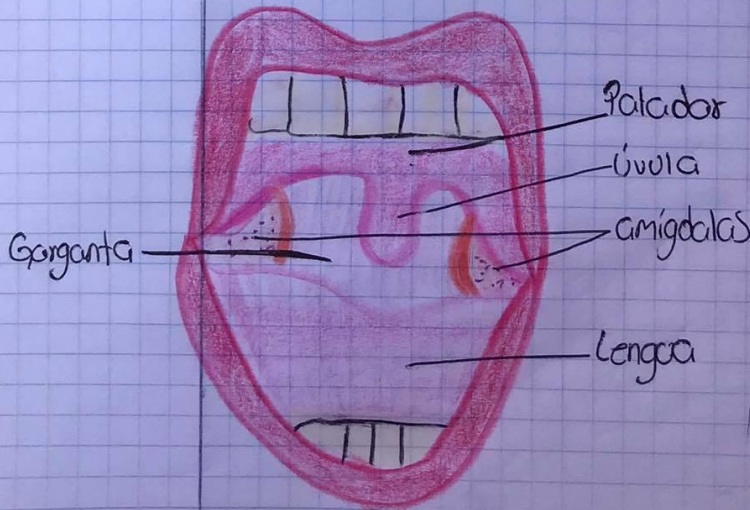
- El apéndice es lateral derecho del recto.

- El apéndice es lateral izquierdo al ciego.

- El apéndice es posterior a la vejiga.

- El apéndice es anterior a

Amígdalas



Paladar

Úvula

amígdalas

Garganta

Lengua

- Amígdala izquierda es lateral derecha de la úvula.

- Amígdalas están anterior a la garganta

- Amígdalas están posterior a la lengua

- Amígdalas están inferior al paladar

- Amígdalas están superior

- Amígdala derecha es lateral izquierda de la úvula.