



**Nombre del alumno: Maybelin Roxana  
Pérez Pérez**

**Nombre del profesor: Dr. Darío  
Cristiaderit Gutiérrez Gómez**

**Nombre del trabajo: ubicaciones  
espaciales de los órganos.**

**Materia: Microanatomía**

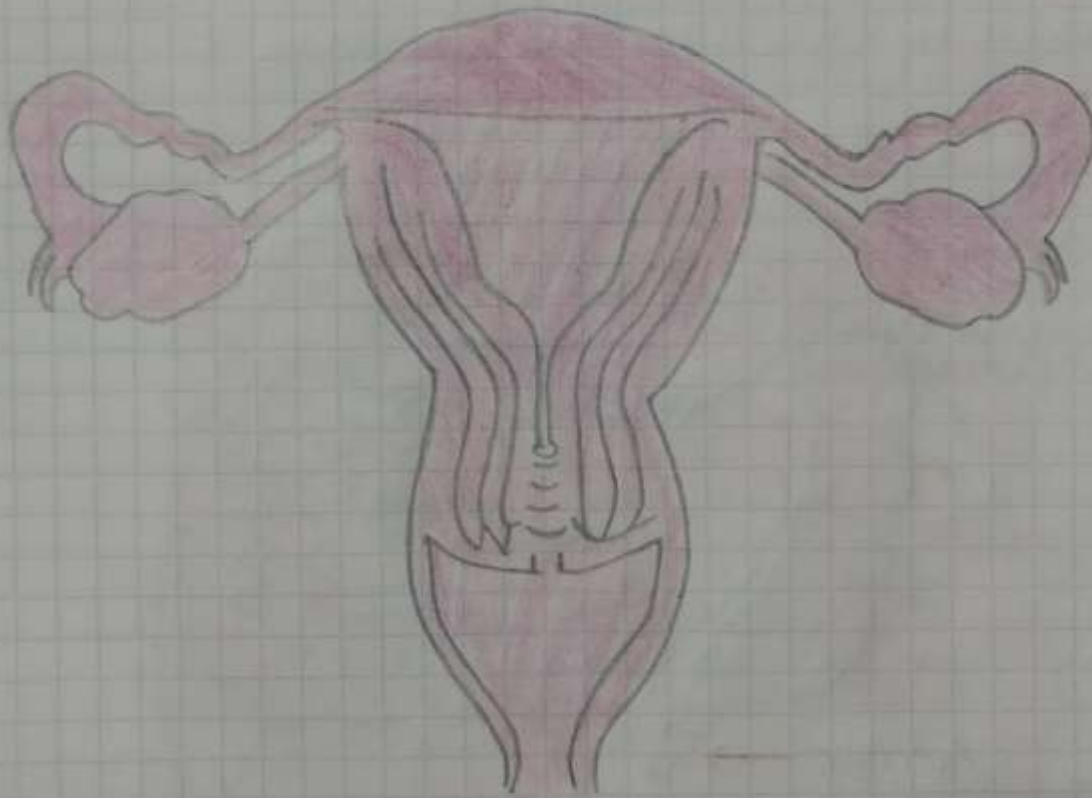
**Grado: 1°**

Comitán de Domínguez Chiapas a 07 octubre del 2020

## Posiciones en anatomía. Útero.

El útero suele estar en anteversión, apuntando anterosuperiormente respecto al eje de la vagina y ante flexión, el cuerpo del útero está flexionado o inclinado anteriormente, en relación con el cuello del útero creando el ángulo de flexión de manera que su masa se sitúa sobre la vejiga urinaria.

El cuerpo del útero, forma dos tercios superiores, incluye el fondo del útero, superior a los orificios uterinos de las trompas uterinas.

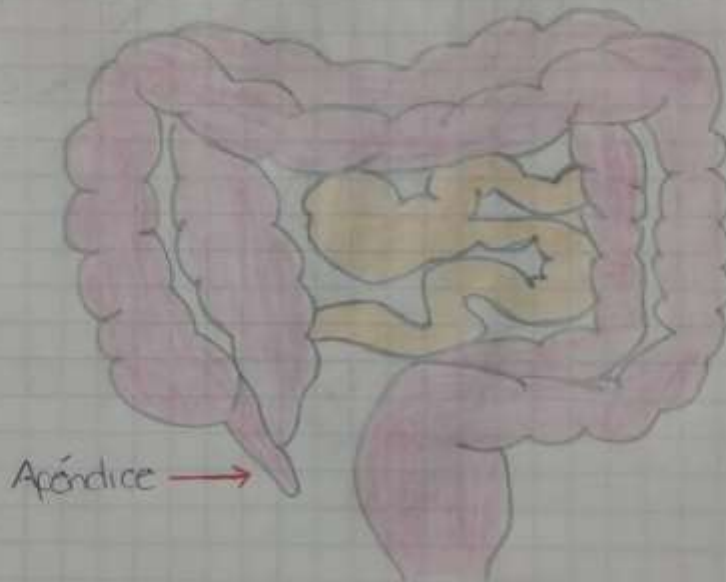


# Apéndice.

Se encuentra en la cara posteromedial, en el sitio de reunión de las tres tenias coli, entre 1.5 a 4.5 cm inferior a la unión ileocecal.

En extremo distal del apéndice puede observarse en varias posiciones, pelvica, paracecal, subcecal, retrocecal, plicaeal y postileal.

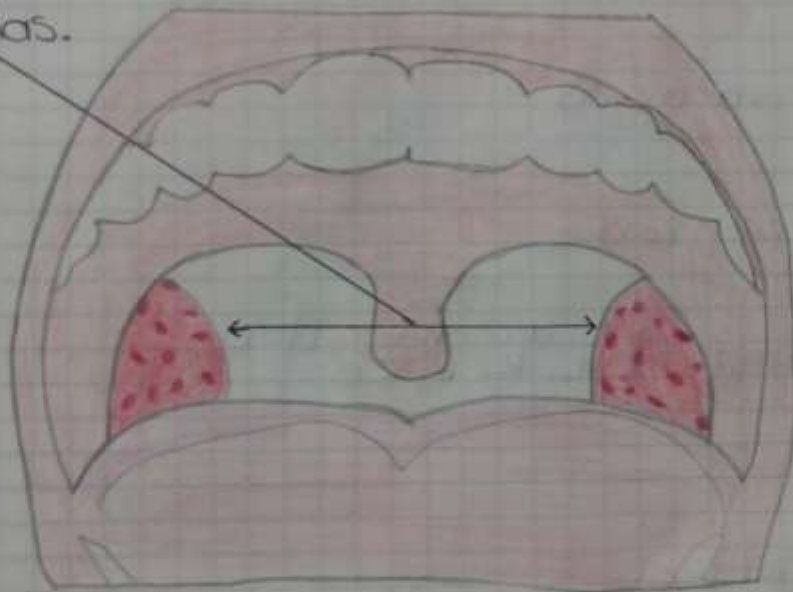
Se encuentra entre los intestinos grueso y delgado (en la parte inferior derecha del abdomen)



# AMIGDALAS.

- Pilar anterior del musculo palatogloso
- Pilar posterior el musculo palatofaringeo.
- Lateralmente por el musculo constricctor superior de la faringe.

Amigdalas.

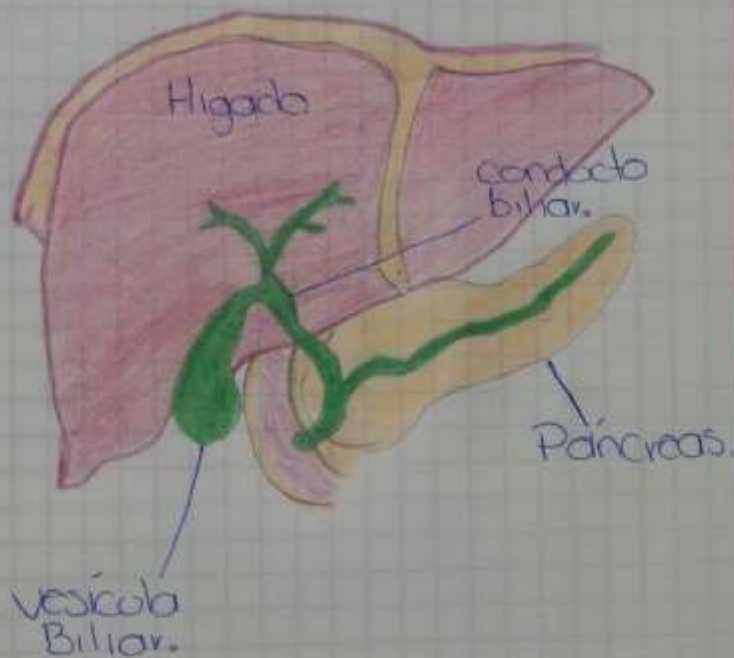


# Vesícula Biliar.

**Fondo vesicular:** Estructura sacular que excede el borde anterior hepático, se proyecta en superficie a la altura del extremo anterior de la 10ª costilla.

**Cuerpo:** Se relaciona con la cara inferior del hígado por su cara profunda, poniéndose en contacto con la rentilla superior del duodeno por su cara inferior. Está separado del hígado por una fascia vascular que une entre sí las ramas de la arteria cística.

**Cuello:** Es la porción que une al cuerpo con el conducto cístico. Presenta una prominencia sacular ubicada en la fosa de la superficie inferior del hígado alineada con la división anatómica del mismo en los lóbulos hepáticos derecho e izquierdo.



## **Bibliografías**

**[https://medlineplus.gov/spanish/ency/esp\\_imagepages/19263.htm#:~:text=El%20%C3%BAtero%20es%20un%20%C3%B3rgano,en%20las%20paredes%20del%20%C3%BAtero.](https://medlineplus.gov/spanish/ency/esp_imagepages/19263.htm#:~:text=El%20%C3%BAtero%20es%20un%20%C3%B3rgano,en%20las%20paredes%20del%20%C3%BAtero.)**

**[https://www.elconfidencial.com/alma-corazon-vida/2017-05-05/apendicitis-sintomas-dolor-tripa\\_1341368/](https://www.elconfidencial.com/alma-corazon-vida/2017-05-05/apendicitis-sintomas-dolor-tripa_1341368/)**

<https://medlineplus.gov/spanish/adenoids.html>