



**Nombre del alumno: Maricruz Elizama Méndez Pérez**

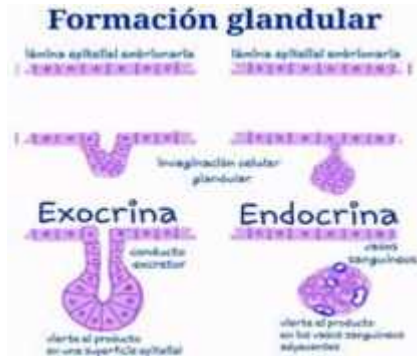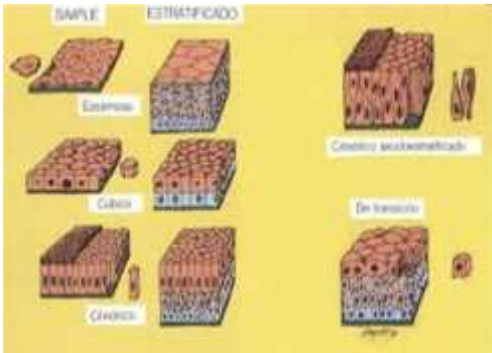
**Nombre del profesor: Dr. Gerardo Cancino Gordillo**

**Nombre del trabajo: Tejido epitelial y Tejido conectivo**

**Materia: Morfología**

**Grado: 1**



Comitán de Domínguez Chiapas a 27 de septiembre del 2020



Tejido de cobertura y revestimiento  
Simple o monoestratificado

Tejido glandular  
Endocrinas, exocrinas, mixtas

Tejido epitelial





## Bibliografía}

[https://www.google.com/search?q=Tejido+epitelial+todos&source=lmns&bih=625&biw=1366&rlz=1C1CHBD\\_esMX920MX920&hl=es&sa=X&ved=2ahUKEwj73v4vsAhWd3FkKHRvvBogQ\\_AUoAHoECAEQAA](https://www.google.com/search?q=Tejido+epitelial+todos&source=lmns&bih=625&biw=1366&rlz=1C1CHBD_esMX920MX920&hl=es&sa=X&ved=2ahUKEwj73v4vsAhWd3FkKHRvvBogQ_AUoAHoECAEQAA)

[https://www.google.com/search?bih=576&biw=1366&rlz=1C1CHBD\\_esMX920MX920&hl=es&ei=M9RxX7XSE5Cm5wK1-gcl&q=tejido+conectivo&oq=tejido+conectivo&gs\\_lcp=CgZwc3ktYWIQAzIFCAAQsQMyCAgAELEDEIMBMgIIADICCAyCAgAELEDEIMBMgIIADICCAyAggAMgIIADICCAA6BAgAEEc6BggAEAcQHICNwQFY9c8BYPLVAWgAcAJ4AIAB8QGIAcEPkgEFMC42LjSYAQCgAQGqAQdnd3Mtd2l6yAEIwAEB&sclient=psy-ab&ved=0ahUKEwj1t7Ch6ovsAhUQ01kKHTX9CQE4dUDCA0&uact=5](https://www.google.com/search?bih=576&biw=1366&rlz=1C1CHBD_esMX920MX920&hl=es&ei=M9RxX7XSE5Cm5wK1-gcl&q=tejido+conectivo&oq=tejido+conectivo&gs_lcp=CgZwc3ktYWIQAzIFCAAQsQMyCAgAELEDEIMBMgIIADICCAyCAgAELEDEIMBMgIIADICCAyAggAMgIIADICCAA6BAgAEEc6BggAEAcQHICNwQFY9c8BYPLVAWgAcAJ4AIAB8QGIAcEPkgEFMC42LjSYAQCgAQGqAQdnd3Mtd2l6yAEIwAEB&sclient=psy-ab&ved=0ahUKEwj1t7Ch6ovsAhUQ01kKHTX9CQE4dUDCA0&uact=5)