



UNIVERSIDAD DEL SURESTE  
CAMPUS TUXTLA GUTIERREZ, CHIAPAS  
MEDICINA HUMANA 3ER SEMESTRE

UNIDAD

4

MATERIA

FISIOPATOLOGIA II

TEMA

ATLAS DE LAS LESIONES DERMATOLOGICAS

DOCENTE

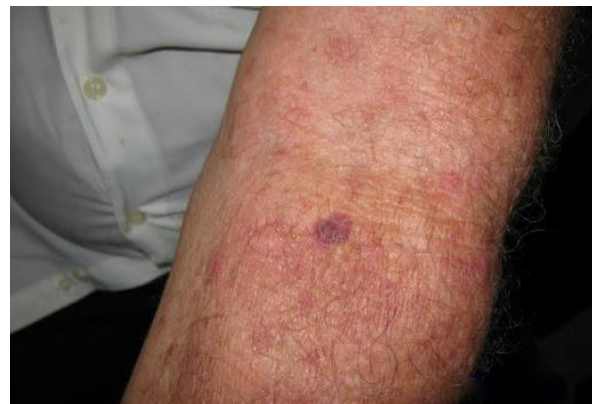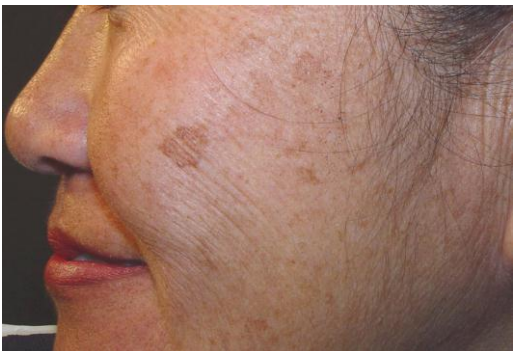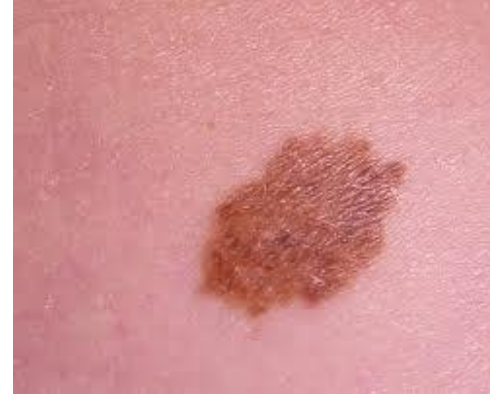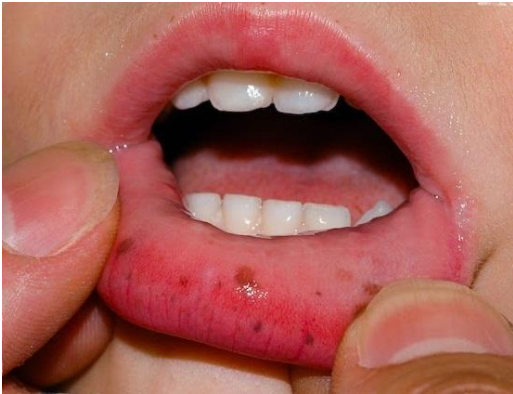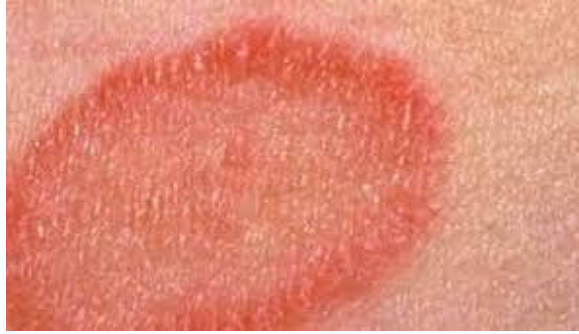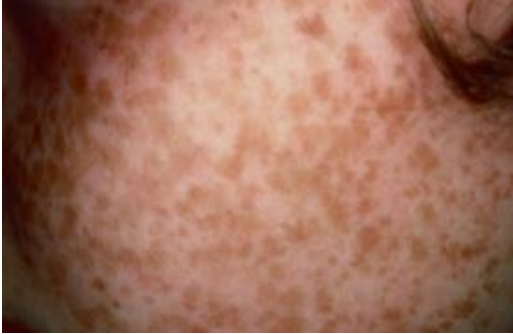DR. EDUARDO ZEBADUA

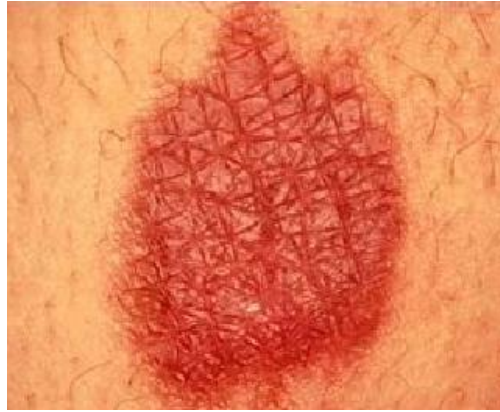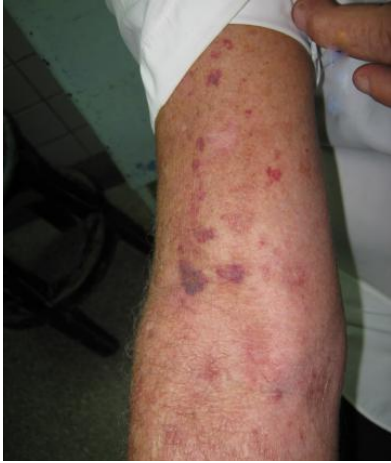ALUMNA

DEBORA NIETO SANCHEZ

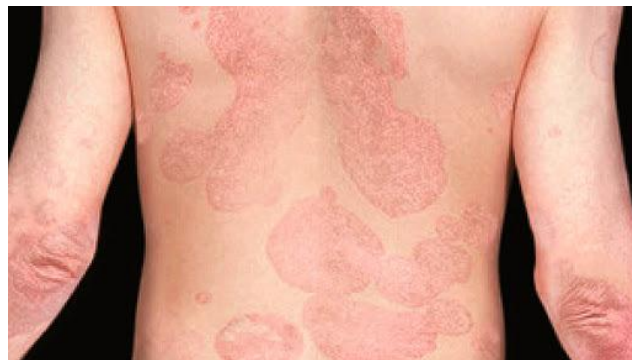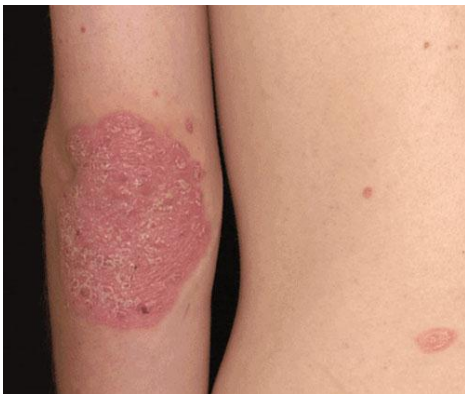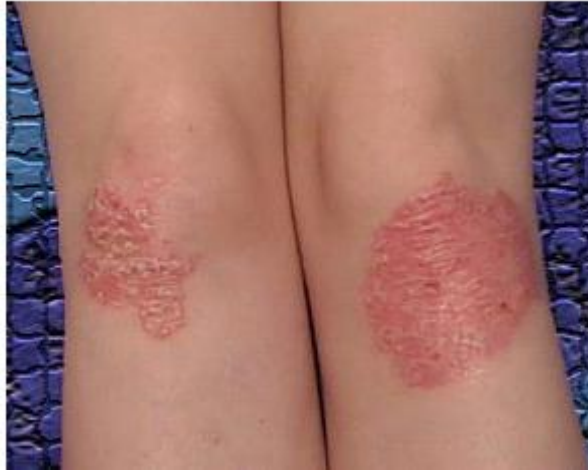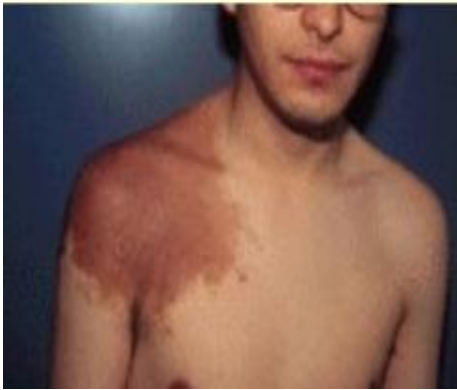## LESIONES PRIMARIAS DE LA PIEL

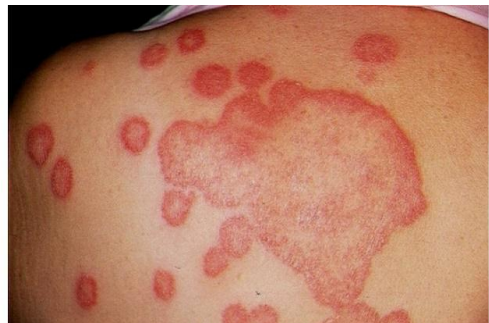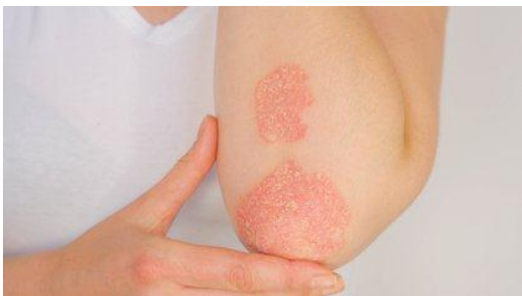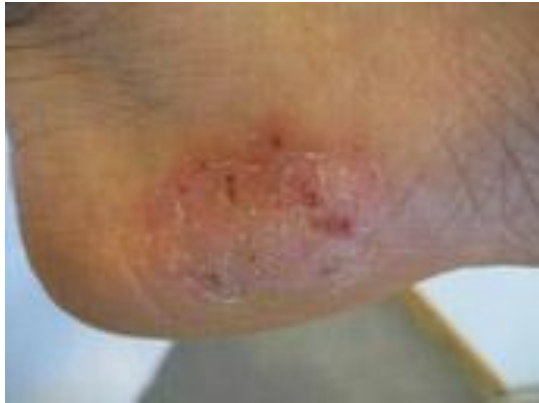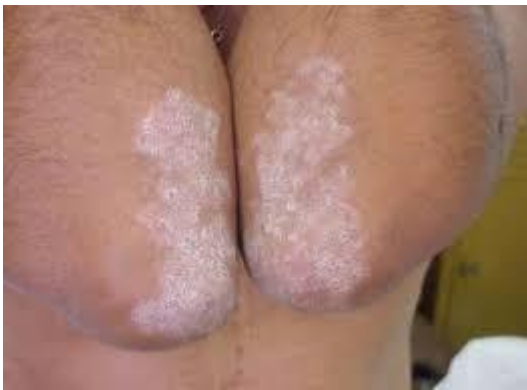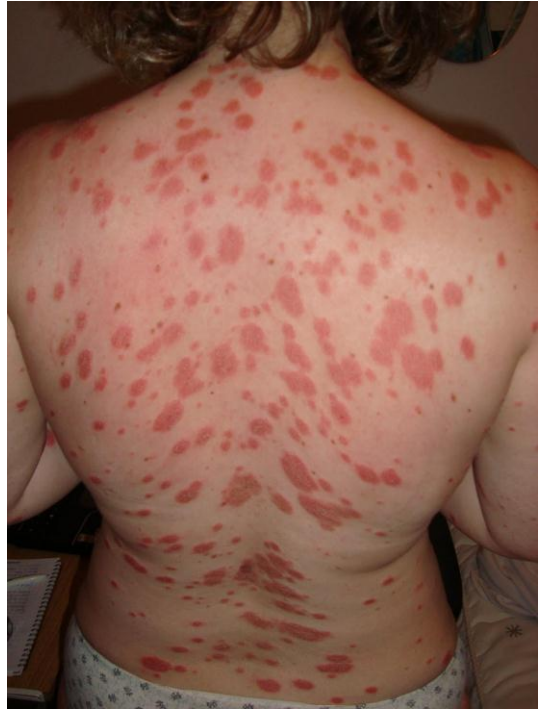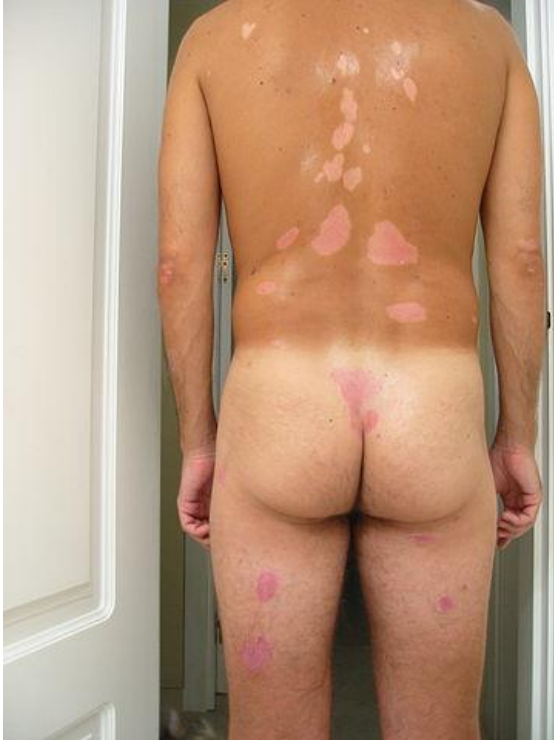**Mancha o macula:** lesión hiperocrómica plana con diámetro menor de 2 cm, que no sobresale de la superficie de la piel vecina.





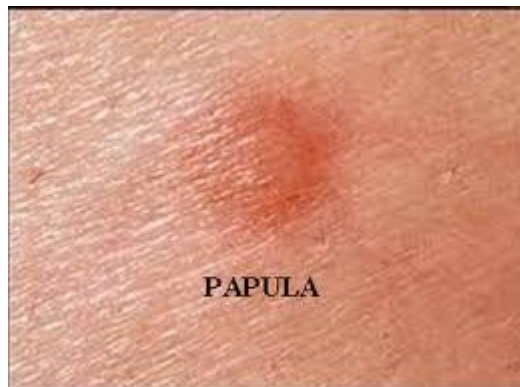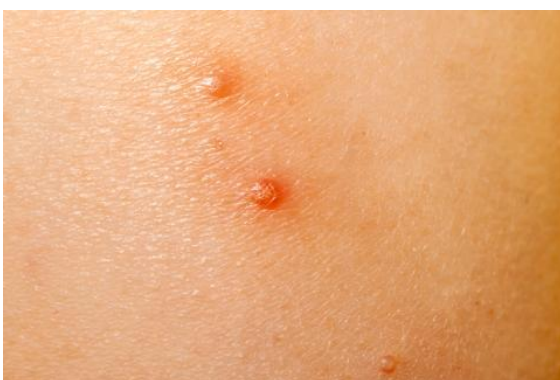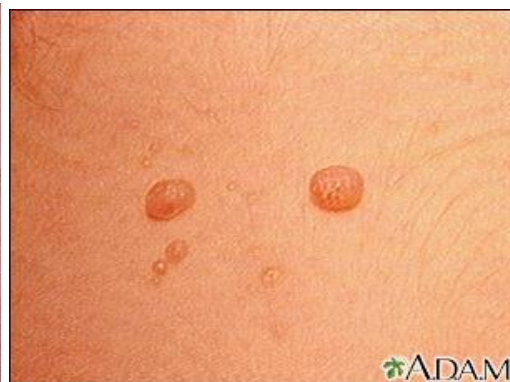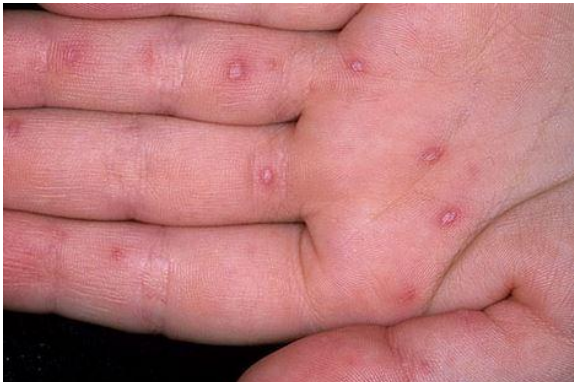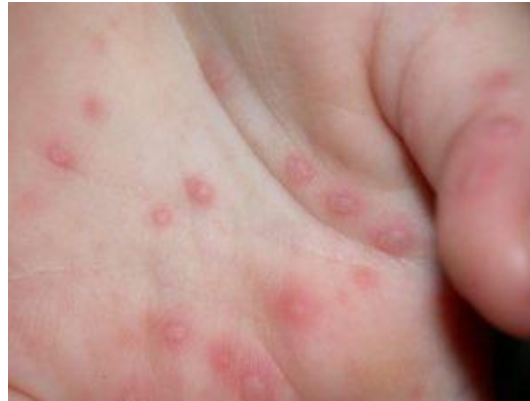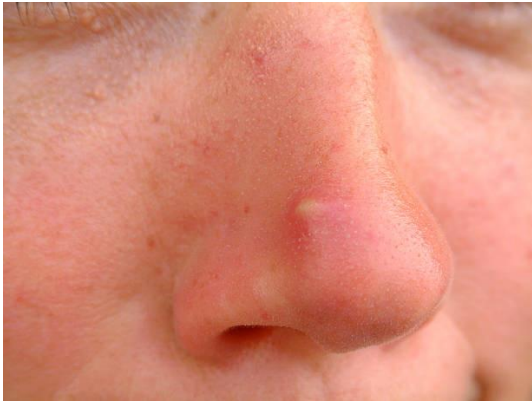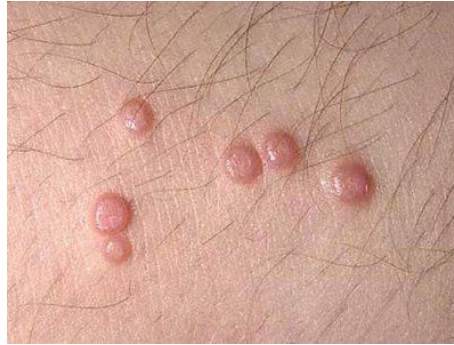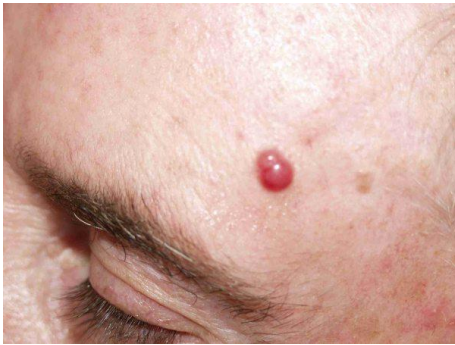**Placa:** lesión plana mayor de 2 cm de diámetro, de color distinto del de la piel vecina. Difiere de la mácula sólo en tamaño.



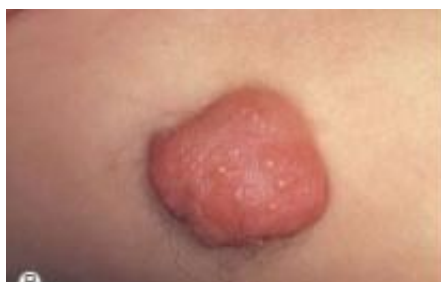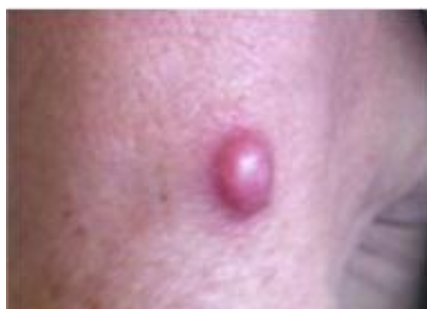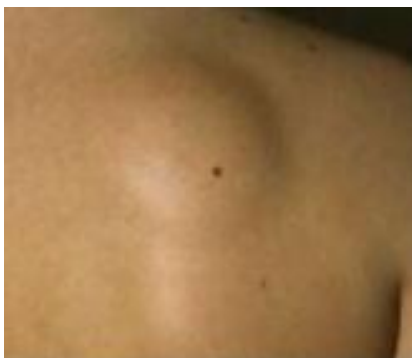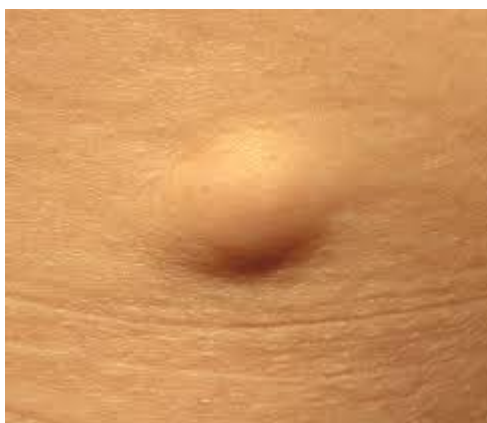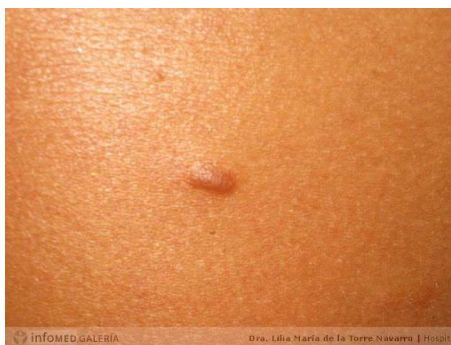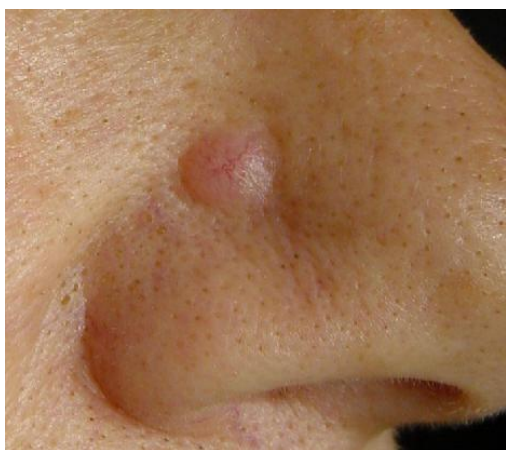




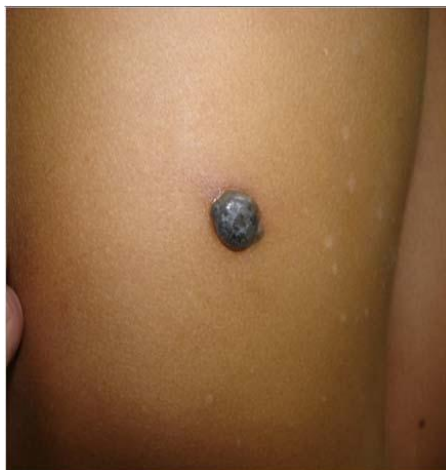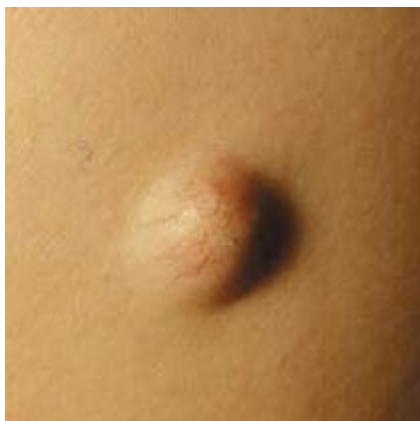**Pápula:** lesión sólida pequeña, con diámetro  $<0.5$  cm, que sobresale de la Superficie de la piel vecina y es palpable.

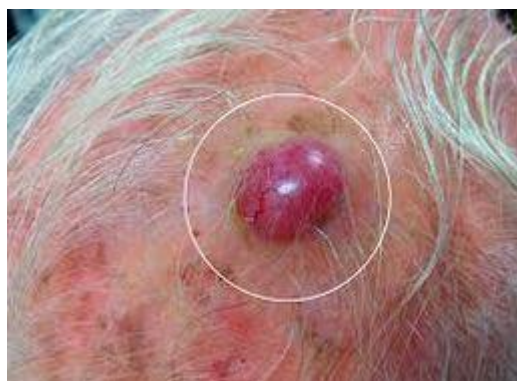
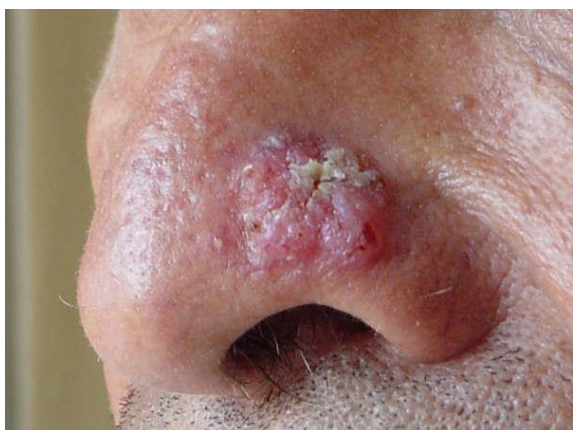
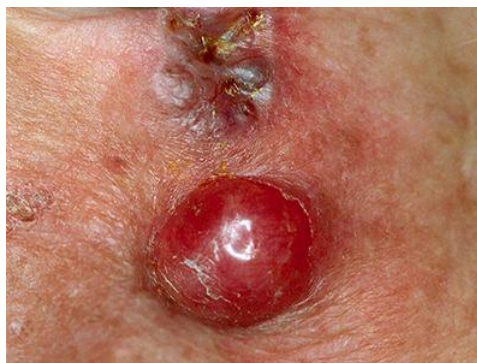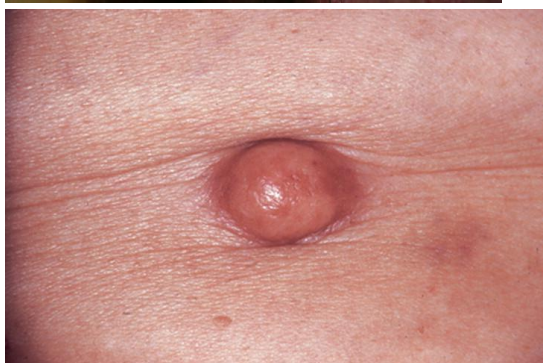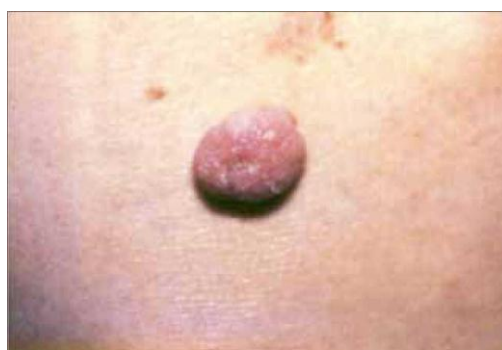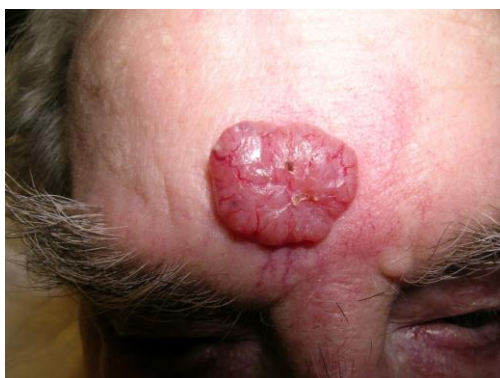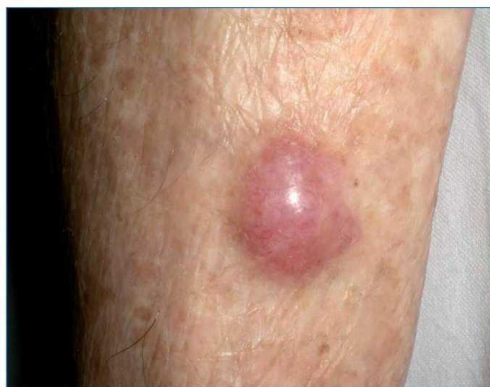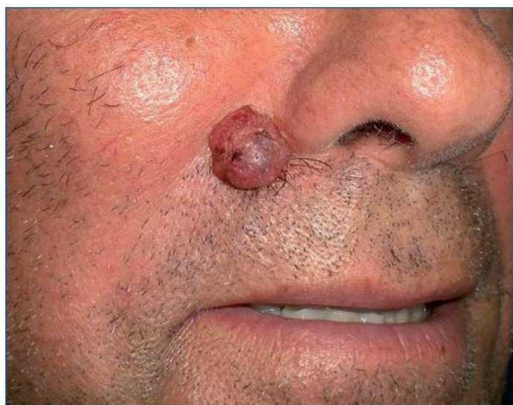**Nodulos:** lesión firme de mayor tamaño (0.5-5.0 cm) que sobresale de la superficie de la piel vecina; difiere de la pápula sólo en tamaño.

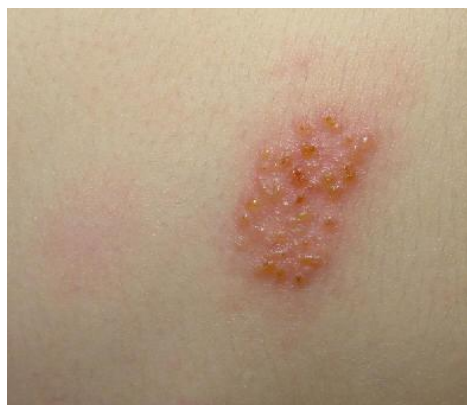
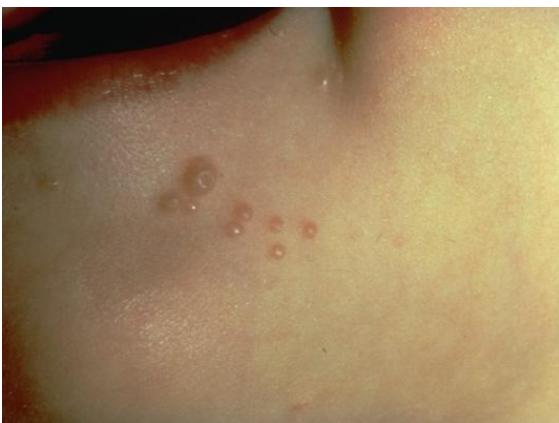
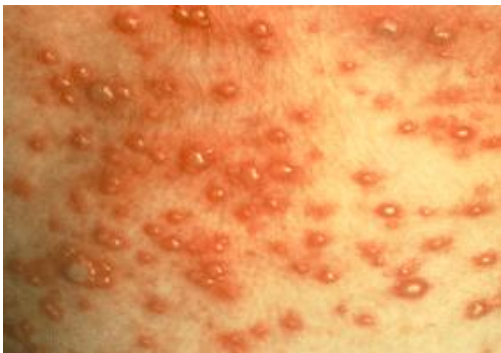
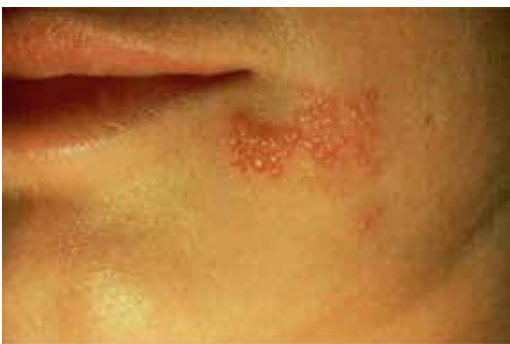
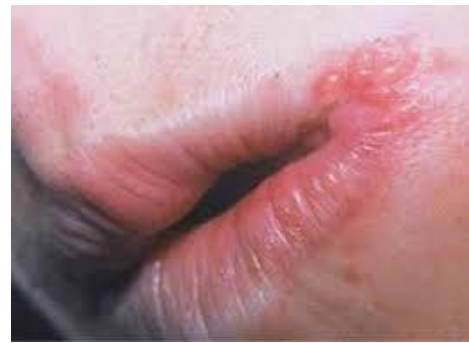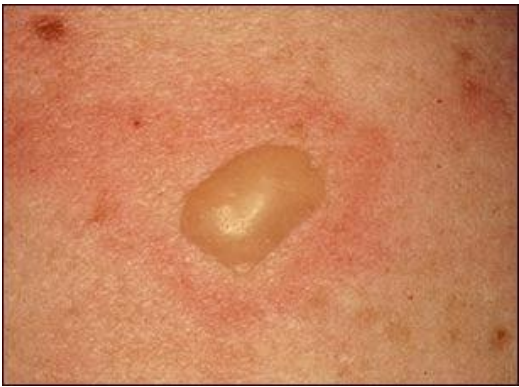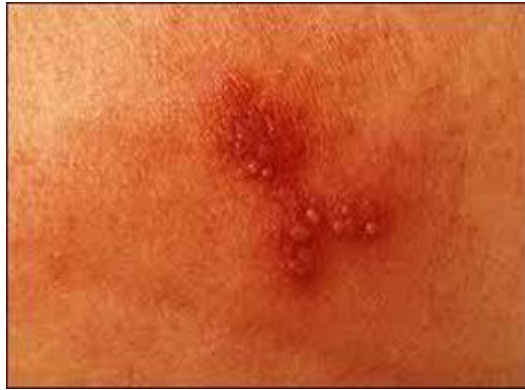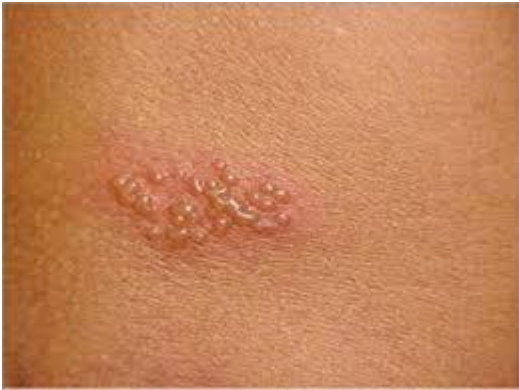**Tumor:** neoplasia sólida sobresaliente con más de 5 cm de diámetro.

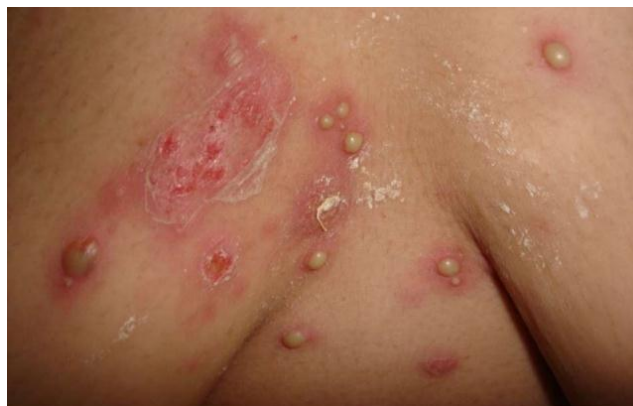
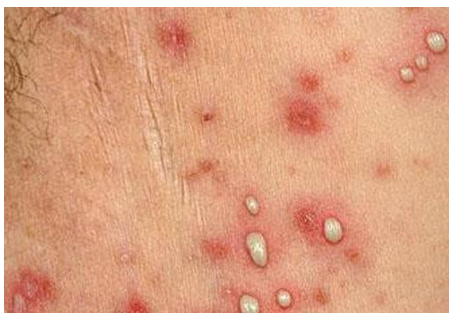
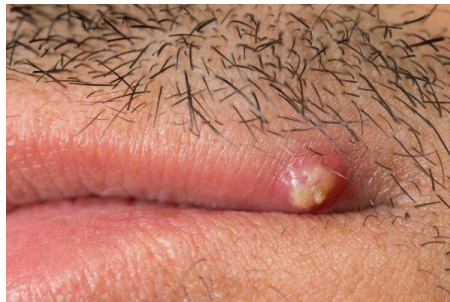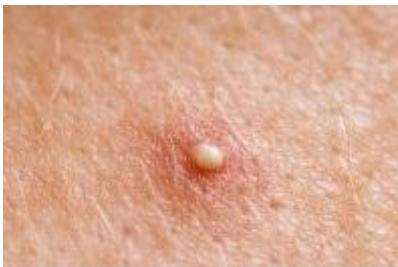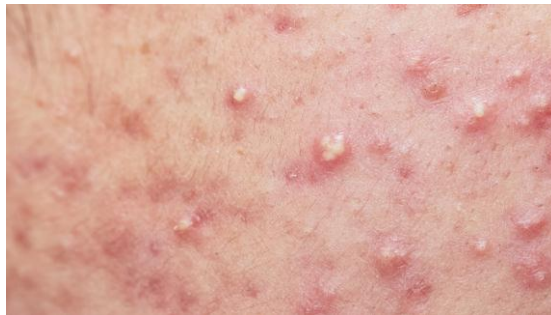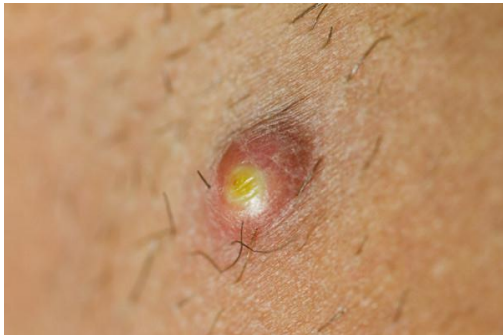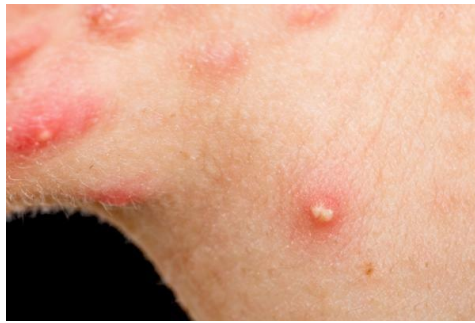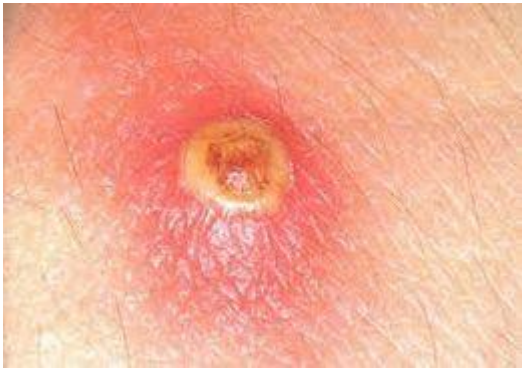**Vesícula:** elevación circunscrita de la piel, llena de líquido, de menos de 0.5 cm de diámetro, que sobresale del plano de la piel vecina. Por lo regular contiene líquido y las lesiones suelen ser translúcidas.

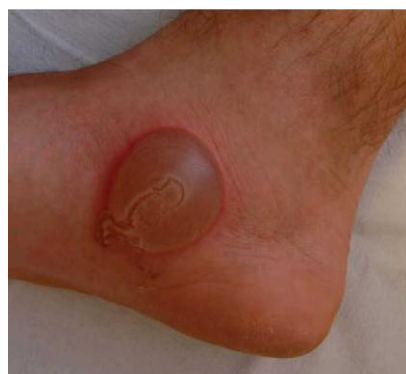
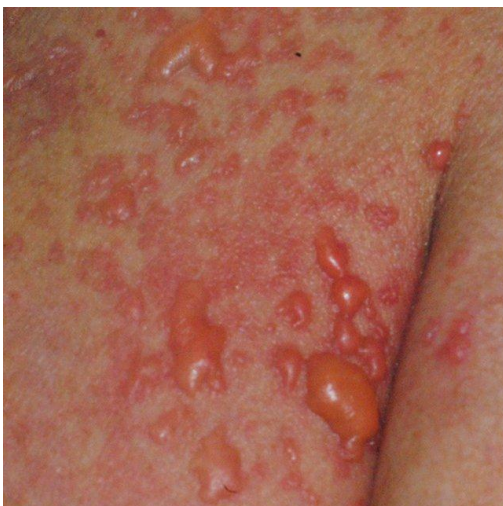
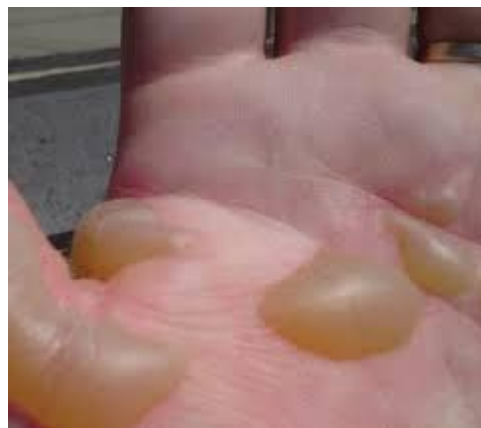
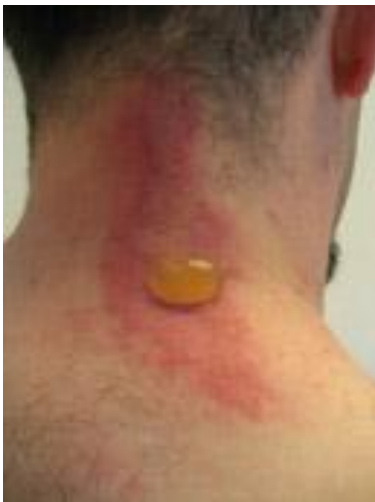
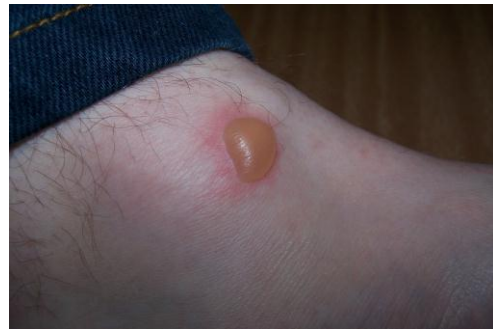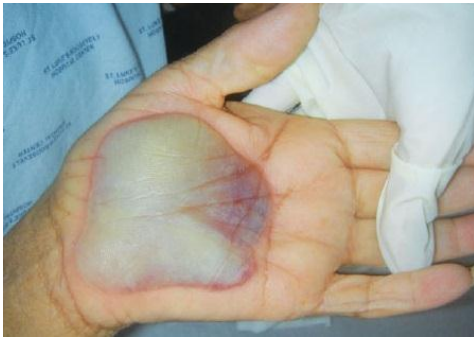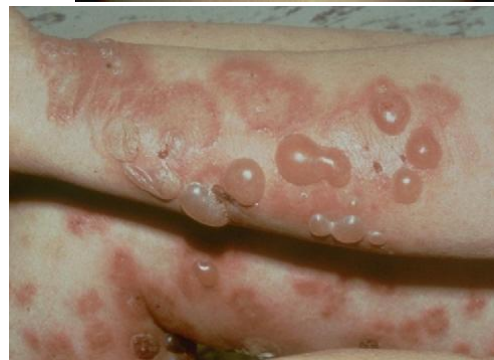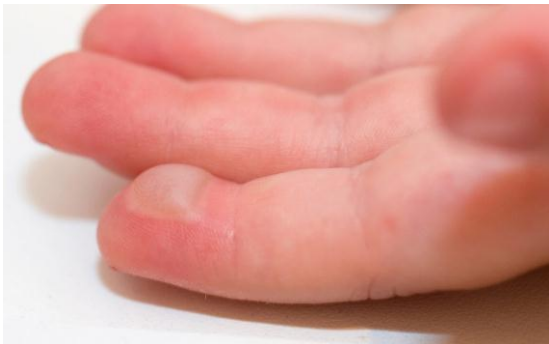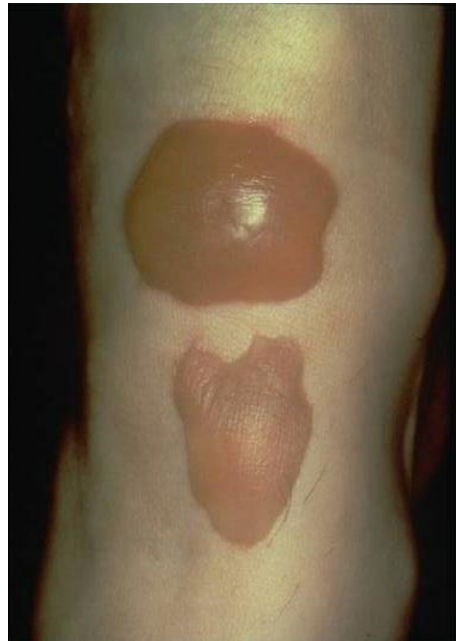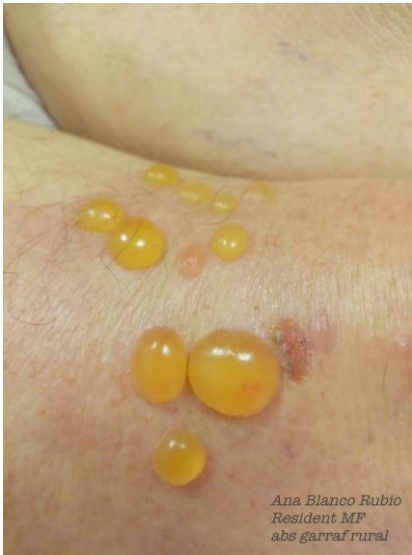**Pústula:** vesícula llena de leucocitos. Nota: la aparición de una pústula no denota forzosamente la existencia de infección.



**Ampolla:** elevación circunscrita de la piel, llena de líquido, a menudo translúcida que tiene más de 0.5 cm de diámetro.

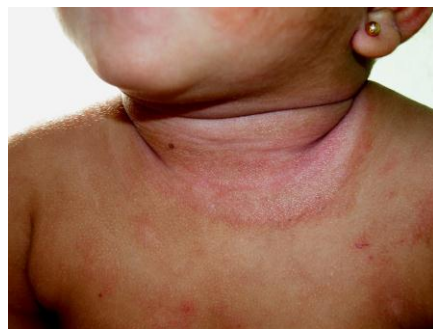
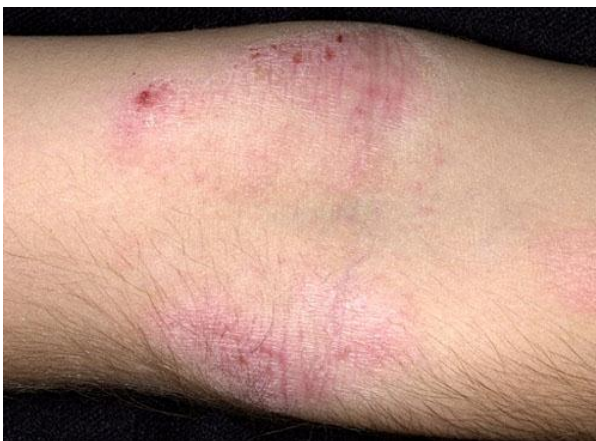




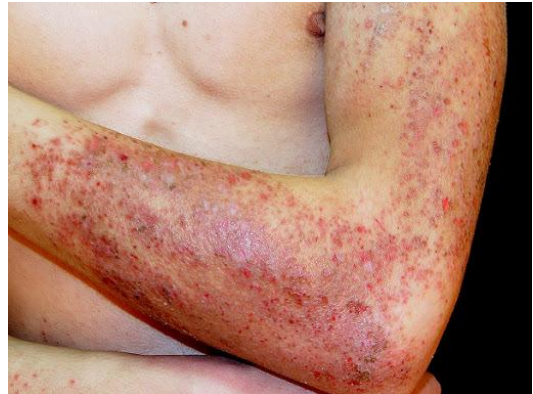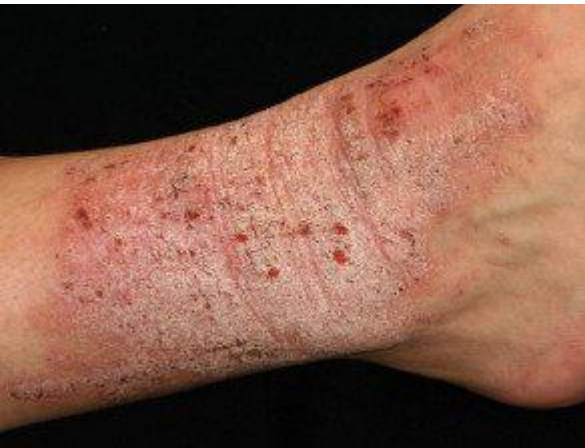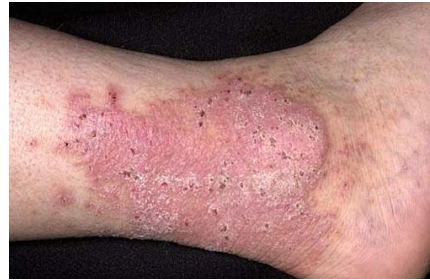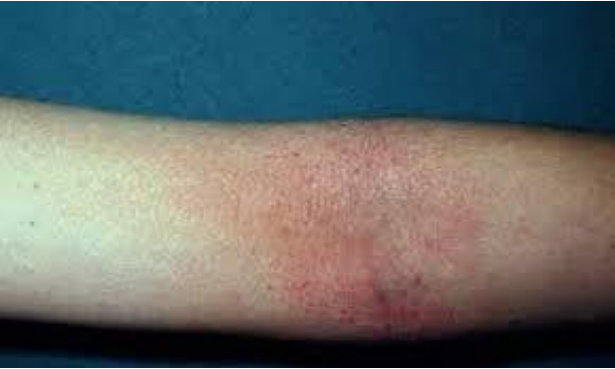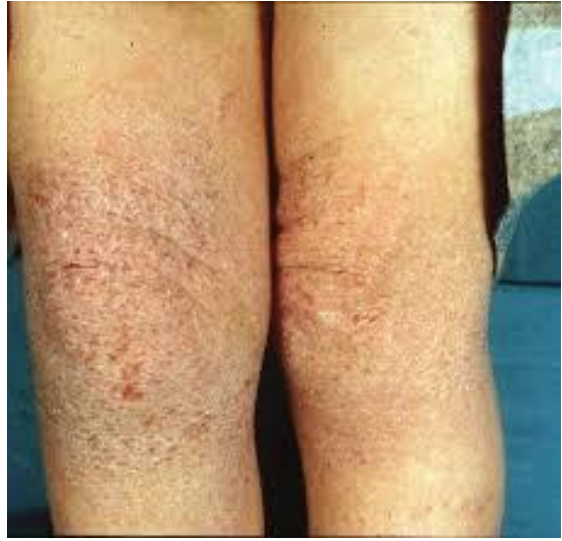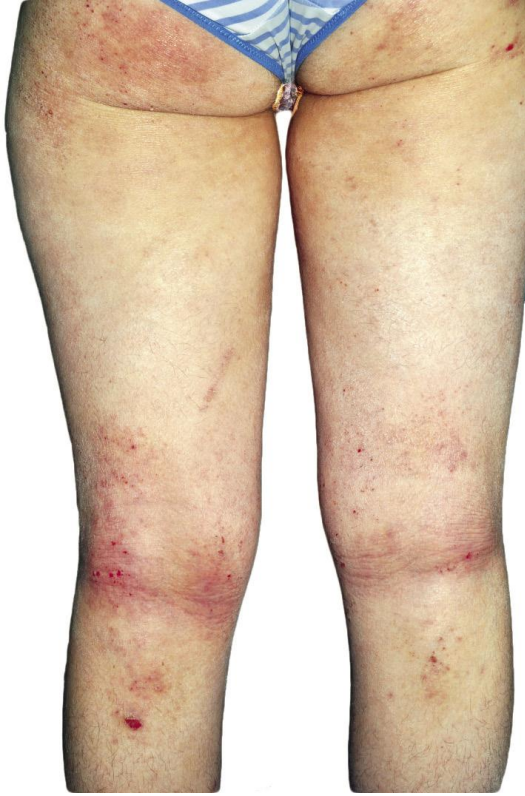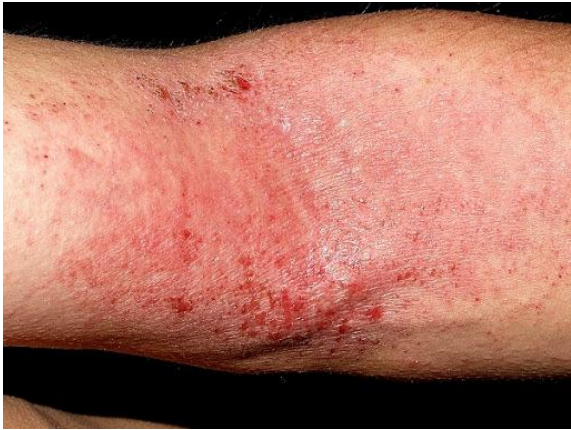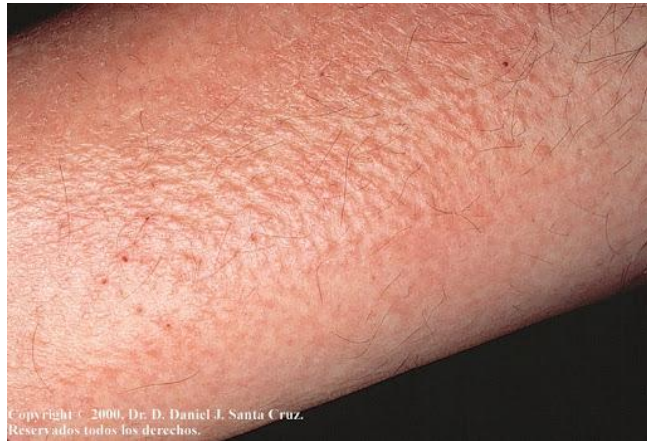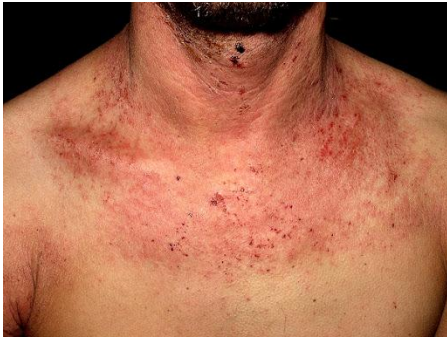## LESIONES SECUNDARIAS DE LA PIEL

**Liquenificacion:** engrosamiento de la piel que se caracteriza por intensificación de las marcas de pliegues cutáneos.

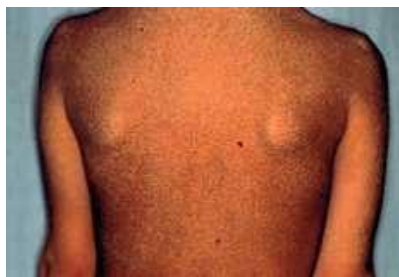
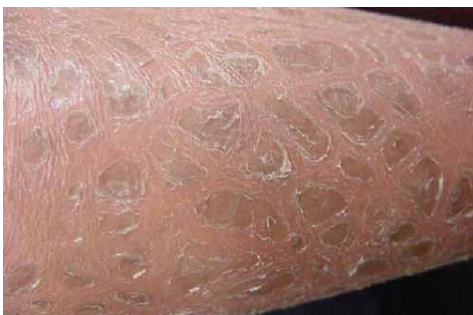
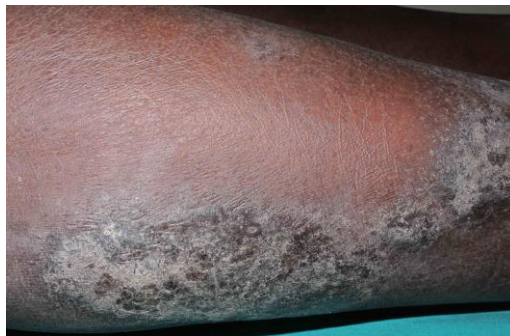
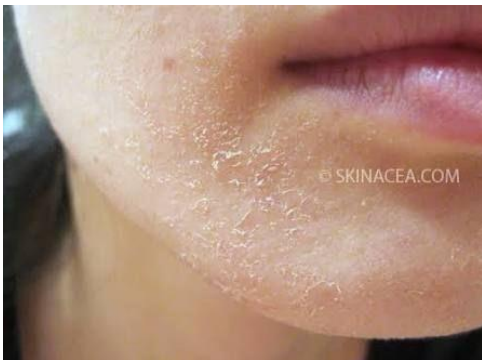
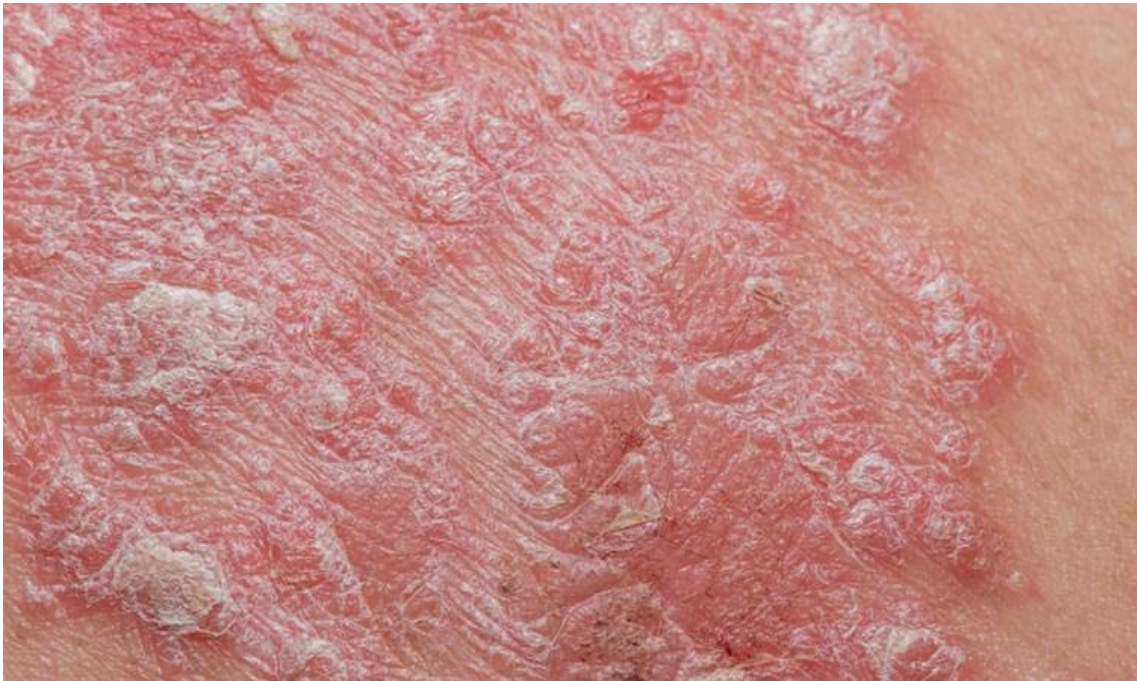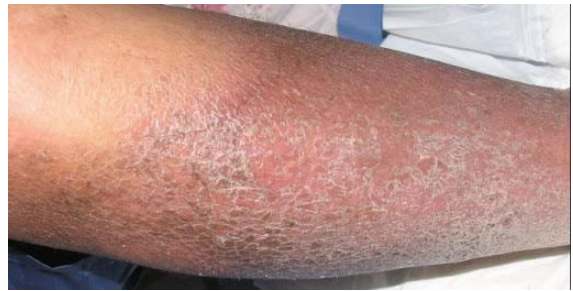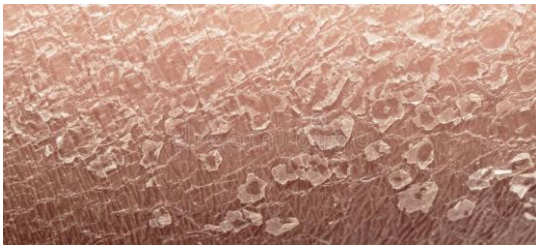




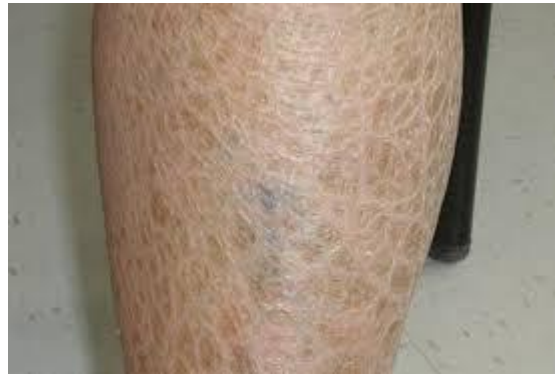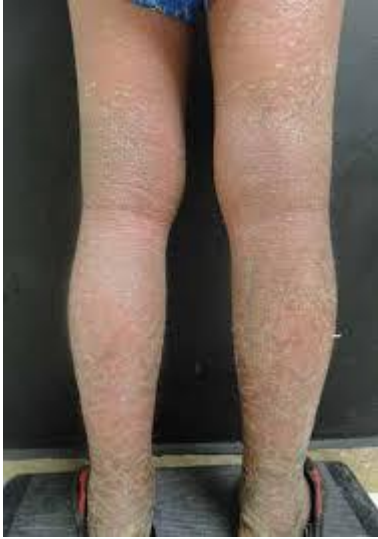**Escama:** acumulación excesiva del estrato córneo.

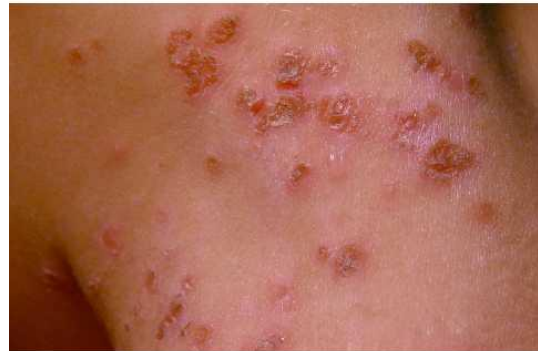
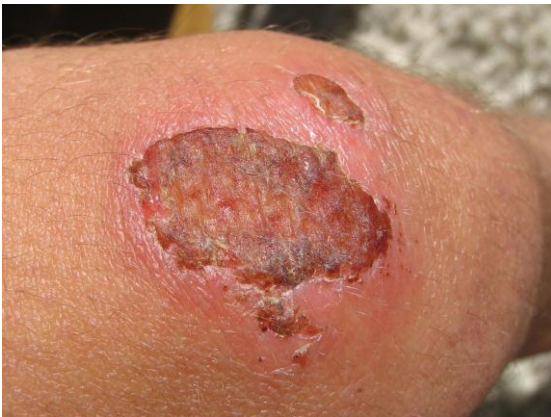
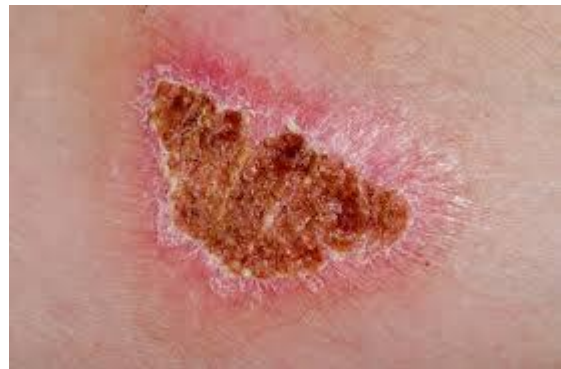
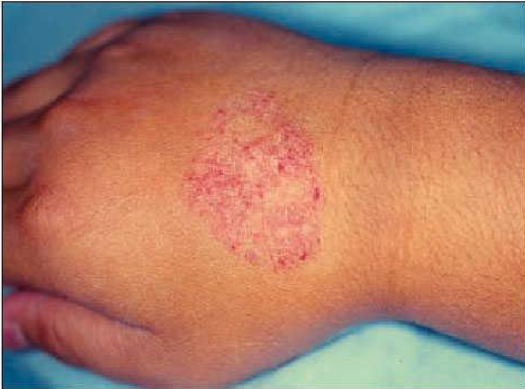
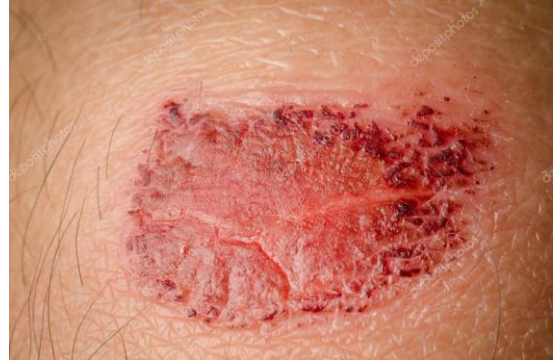
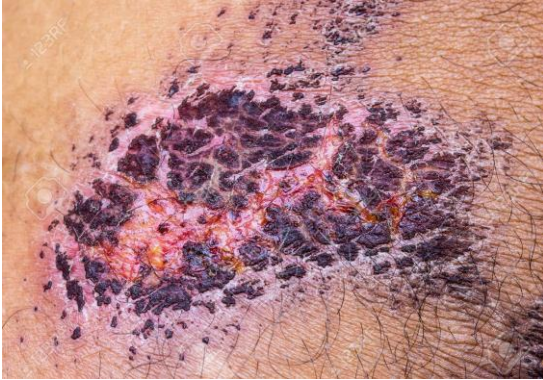


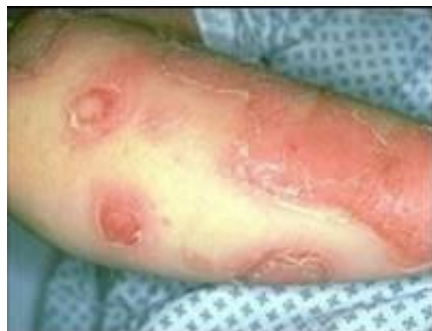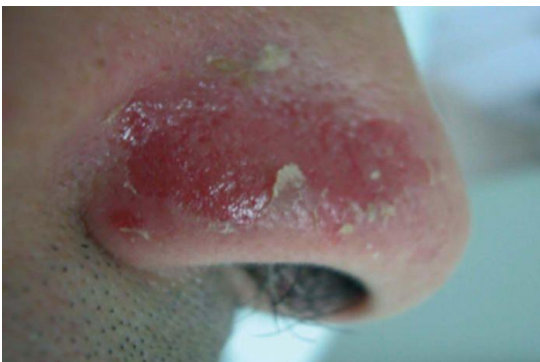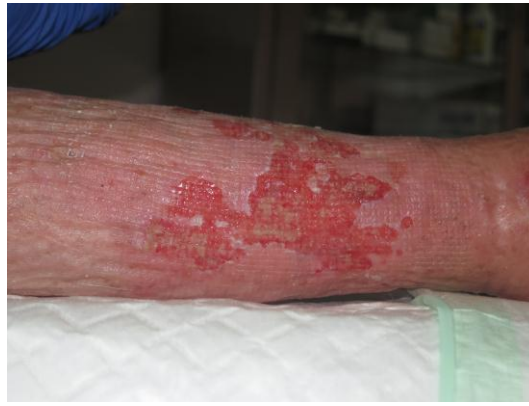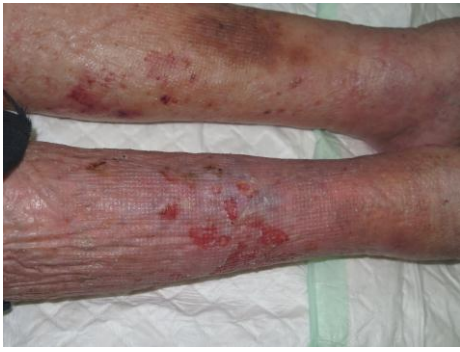**Costra:** exudado seco de líquidos corporales, que puede ser amarilla (costra serosa) o roja costra hemorrágica.

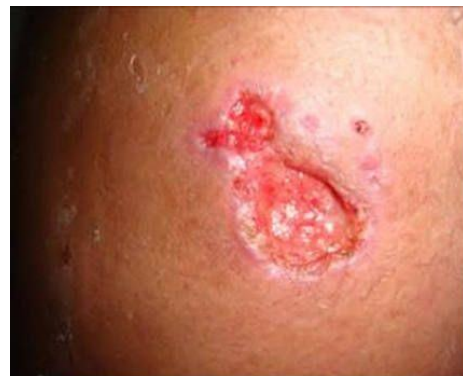
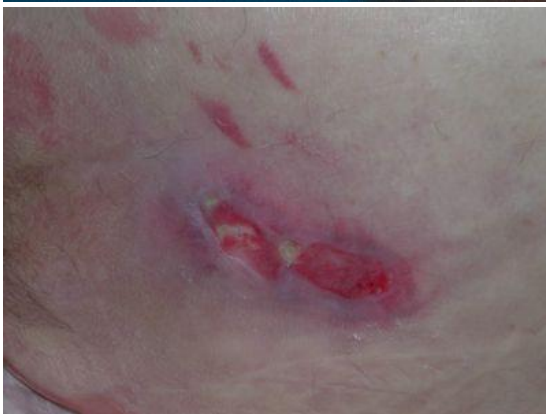
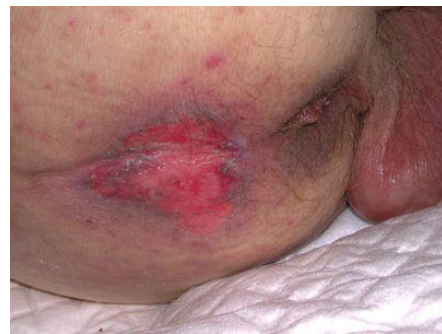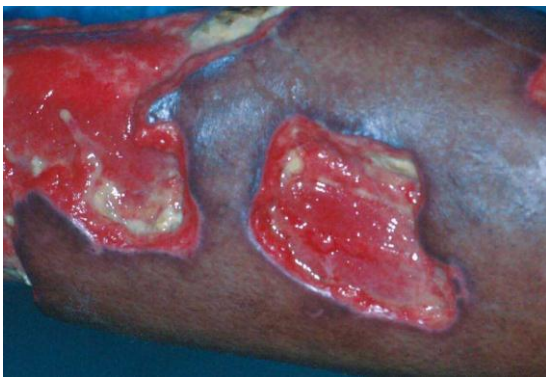**Erosion:** pérdida de epidermis sin que desaparezca la dermis.

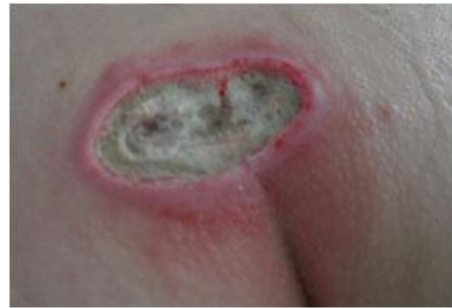
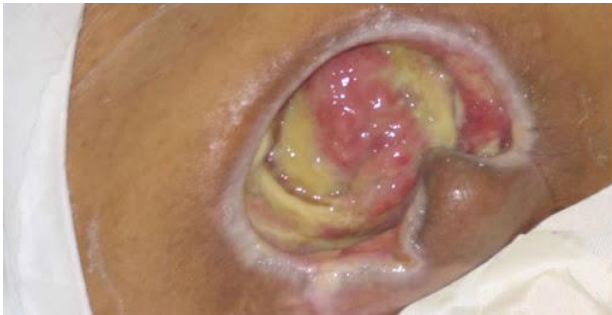
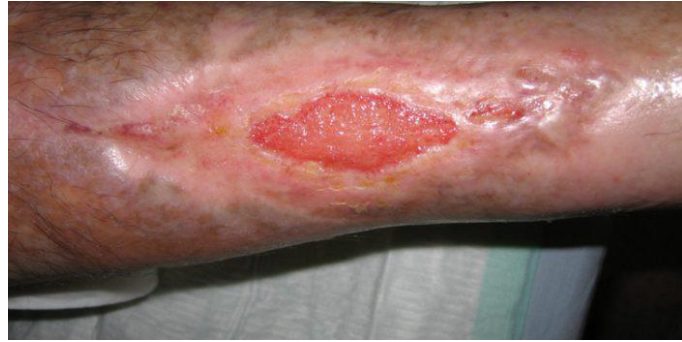
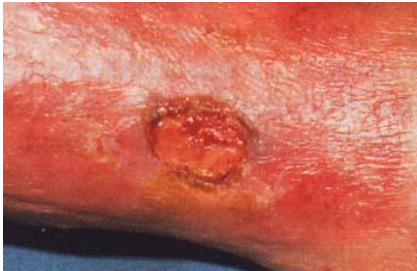
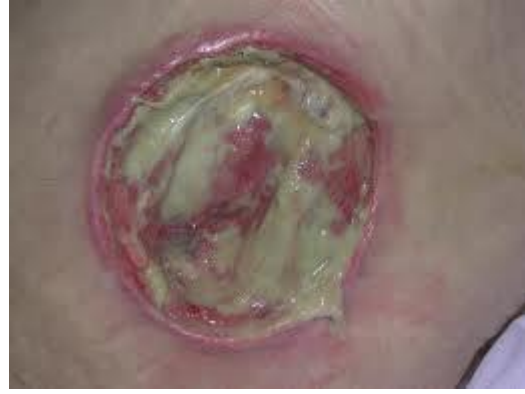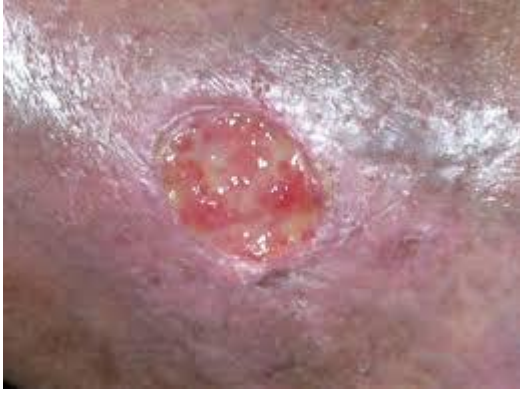**Úlceras:** pérdida de epidermis y cuando menos una parte de la dermis subyacente.







**Cicatriz:** cambio de la piel que es consecuencia de traumatismo o inflamación. Los sitios afectados pueden ser eritematosos, hipopigmentados o hiperpigmentados, según su tiempo de evolución o carácter.





