



**Universidad del sureste
Campus Tuxtla Gutiérrez, Chiapas
Escuela de Medicina Humana**



Título del trabajo:

Mapa mental de principales patologías respiratorias superiores (segmento respiratorio superior), en el paciente pediátrico.

Unidad I

Nombre de la asignatura:

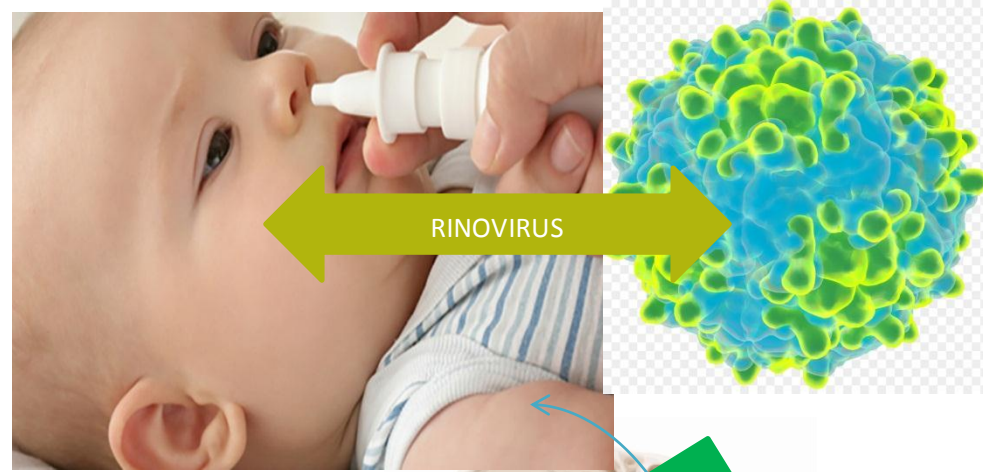Nombre del alumno:

Karla Zahori Bonilla Aguilar

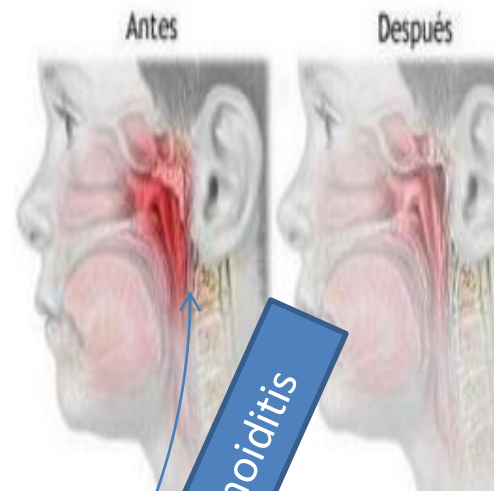
Semestre y grupo: 7° Semestre Grupo "A"

Nombre del profesor: Dr. Saúl Peraza Marín

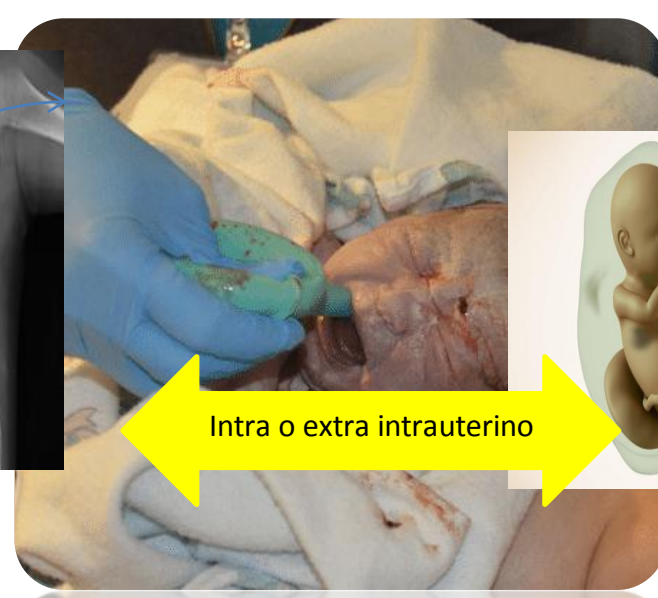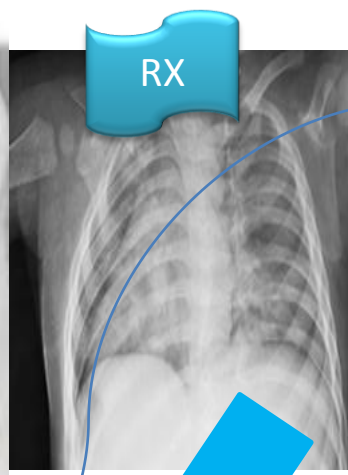
Tuxtla Gutiérrez, Chiapas a 28 de Agosto de 2020.



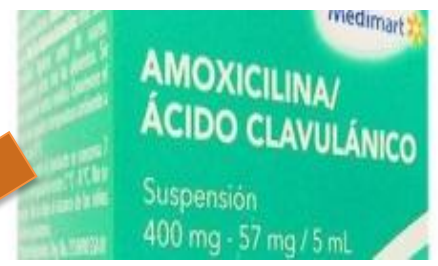RINOVIRUS



Adenoiditis



Intra o extra intrauterino

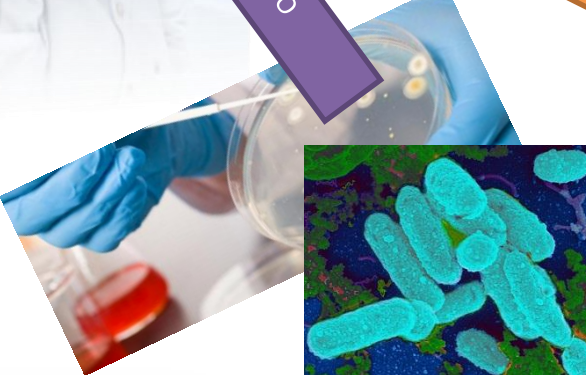

1R TX

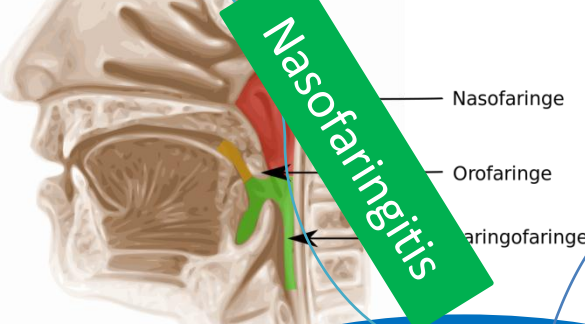


Otitis media aguda

CULTIVO

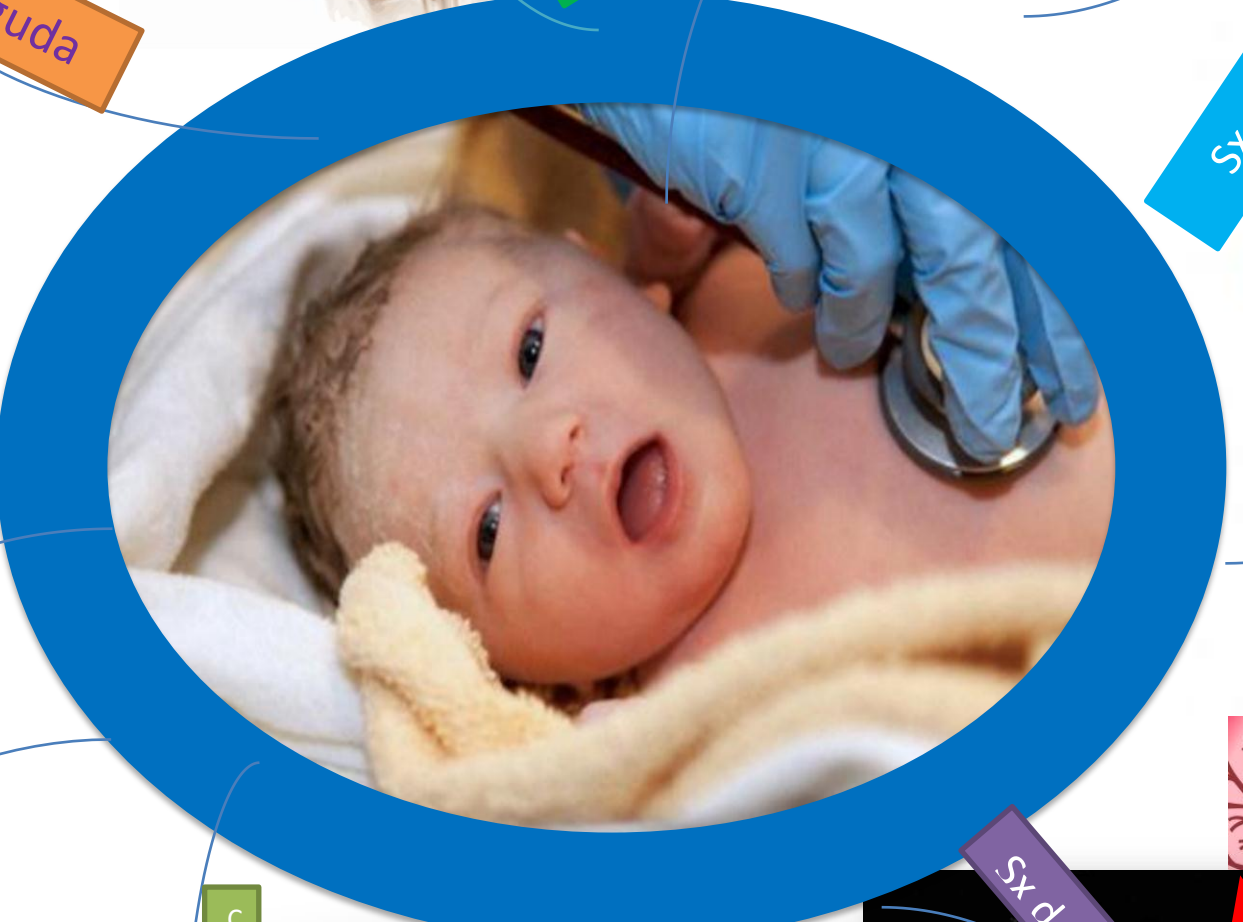

TX



Nasofaringitis

Sx. Aspiración de meconio



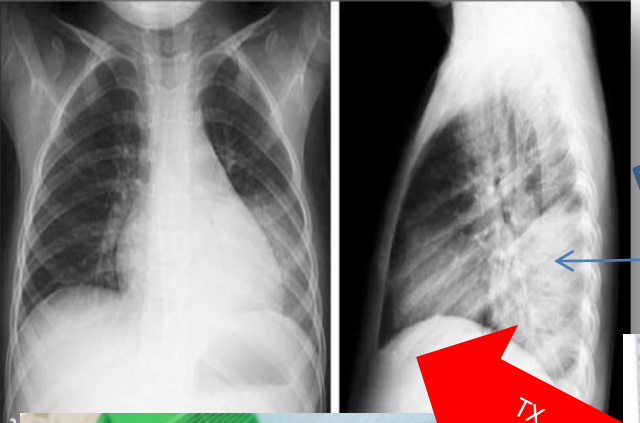
Escala Silverman-Anderson

Valoración dificultad respiratoria RN

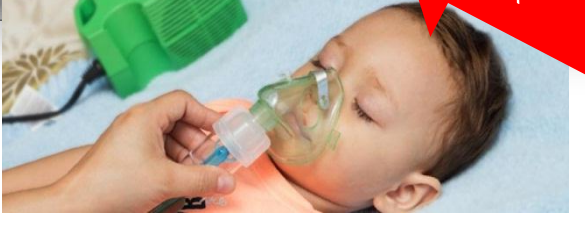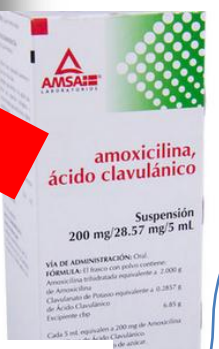Signos	Puntos		
	0	1	
Movimientos toraco-abdominales	Rítmicos y regulares	Tórax inmóvil/abdomen en movimiento	Disociaci abdo
Tiraje intercostal	No	Leve/penas visible	Intens
Retracción xifoidea	No	Leve/penas visible	Intens
Aleteo nasal	No	Leve/penas visible	Intens
Quejido respiratorio	No	Audible con estetoscopio	Audi estet:
0	Sin dificultad respiratoria		
1-3	Dificultad leve		
4-6	Dificultad moderada		
7-10	Dificultad severa		

inmunización

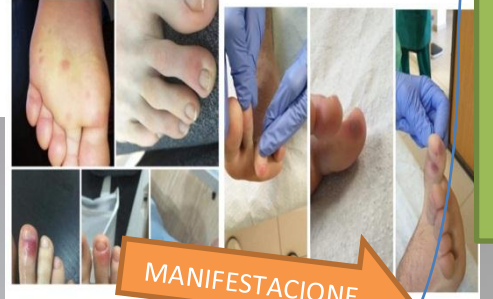Neumonía adquirida en la comunidad



TX



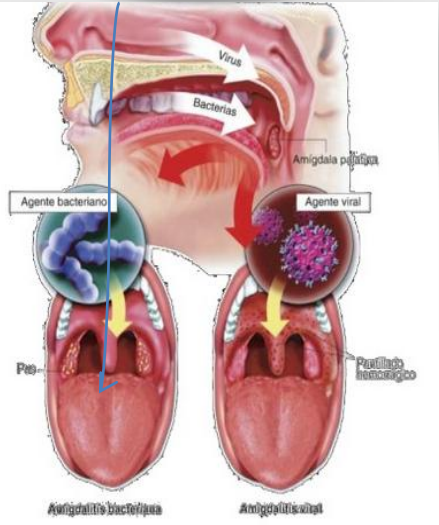
Laringitis



CORONAVIRUS

MANIFESTACIONE

C O V I D



Faringoamigdalitis

Sx de dificultad respiratoria del RN

	pH	Alteración compensatoria	EB
Alteración Primaria	Acidosis	pH ↓	EB ↓
ACIDOSIS METABÓLICA	HCO ₃ ↓	pCO ₂ ↓	disminuido
ACIDOSIS RESPIRATORIA	pCO ₂ ↑	pH ↓	aumentado
ALCALOSIS METABÓLICA	HCO ₃ ↑	pH ↑	aumentado
ALCALOSIS RESPIRATORIA	pCO ₂ ↓	HCO ₃ ↓	

Gases y ECO.

SURFACTANTE

SURFACTANTE

MEMBRANA HIALINA

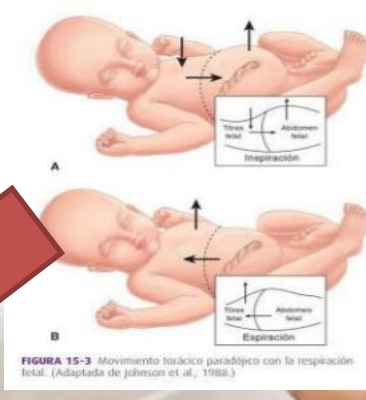


FIGURA 15-3 Movimiento torácico paradójico con la respiración fetal. (Adaptada de Johnson et al., 1988.)