

**UDS**

**Universidad del sureste Campus Tuxtla  
Gutiérrez, Chiapas Escuela de Medicina  
Humana**



**ACUÑA DE SAZ RICARDO**

**MEDICINA COMPLEMENTARIA**

**SÉPTIMO SEMESTRE DE MEDICINA GENERAL**

**LLUVIA MARIA PERFECTA PEREZ GARCÍA**

# EVC HEMORRAGICO

## epidemiologia

de acuerdo a la OMS es el tercer de la causa de muerte y la primer causa de invalidez en los adultos

## clasificacion topografica del acv hemorragico

- hemorragia intracerebral — loc. parenquima cerebral
- hemorragia intraventricular — loc. ventriculo cerebrales
- hemorragia subaracnoidea — loc. espacio subaracnoidea

## factores de riesgo

- hipertension arterial
  - hipertension cronica
  - encefalopatia hipertensiva
- arteriopatias
  - angiopatia amiloide
  - arteritis
- hemorragia en lesiones preexistentes
  - tumores
  - granulomas
  - meningitis
  - evc isquemico
- alteraciones vasculares
  - aneurismas
  - mav
  - angiomas
- condiciones hemorragicas
  - anticoagulantes
  - agentes fibrinoliticos
  - discrasias sanguineas
- otras
  - drogas cocaína anfetaminas
  - tce

## manifestaciones clinicas

- inicia repentinamente
- evoluciona en forma sostenida en un lapso de minutos - horas
- hemorragia
- deficit focal consolidados
- segun la localizacion es la clinica de presentacion

## hemorragia intraparenquimatosa

- es el ,as frecuente
- la mayoría causa hipertension , traumatismo , angiopatia amiliode cerebral

## hemorragia intraparenquimatosa hipertensiva

hta cronica produce cambios degeneraticos arteriales favoreciendo la ruptura de las arterias profundidad

### ubicaciones

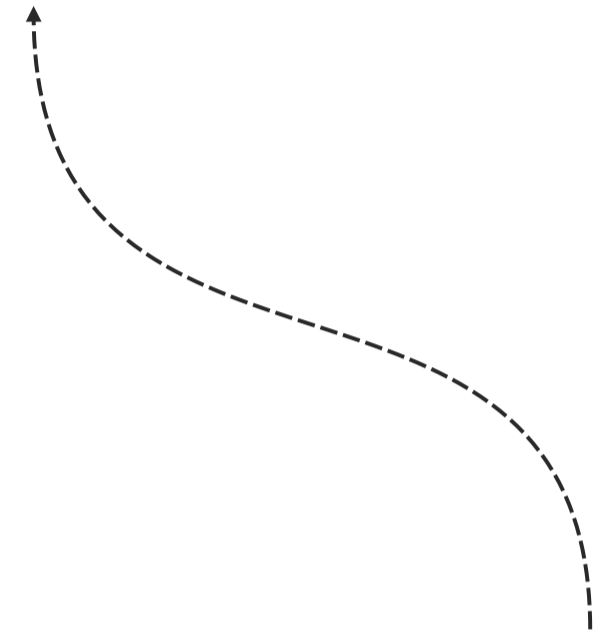
- putamen
- talamo
- protuberancia
- cerebelo

cuando se produce en otras regiones es necesio descartar la presencia de trastornos hemorragicos, neoplasi , malformaciones vasculares

## manejo clinico

- deterioro rapido
- hipertension intracraneana persistente a pesar del tratamiento
- lesion con gran efecto de masa
- pacientes menores de 50 años

se define como hemorragia cerebral o ictus hemorragico a la extravasion de sangre dentro de la cavidad craneal



# EVC ISQUEMICO

## factoores no modificables

- edad
- sexo
- raza es comun de origen etnico
- factor genetico

## factores modificables

- hipertension arteriales sistematica
- tabaquismo
- indice cintura - cadera
- dieta poco saludable
- consumo de alcohol

## clasificacion

- gobal
- focal
  - ait
  - infarto cerebral
    - aterotrombotico
    - cardioembolico
    - lacunar
    - de causa indeterminada
    - de causa rara

## clasificacion etiologica

- aterotrombotico — cardiopatia emboli, flutter, estenosis mitral
- embolismo cardiaco — estenosis > 50% de una arteria extracranial o intracranela
- etiologia infrecuente — disecciones arteriales , vasculitis estados protromboticos
- afeccion de pequeños vasos — ic < 1.5 cm en el territorio de arteria perforante
- etiologia indeterminada — ictus de causa desconocido tras estuio completos ictus de causa indeterminada

## signos y sintomas

- disartria
- hemianestesia
- afasia
- abulia
- incontinencia de esfinteres

es la 2da causa de muerte global

sindrome clinico compromiso neurologico focal de inico brusco que llevan a la muerte o que dura mas de 24 hrs