EVENTO VASCULAR CEREBRAL

Clínicas médicas complementarias

Dr. Ricardo Acuña de Saz
Medicina humana
Séptimo semestre

Rodolfo Marroquin
Tuxtla, Gutiérrez, Chiapas

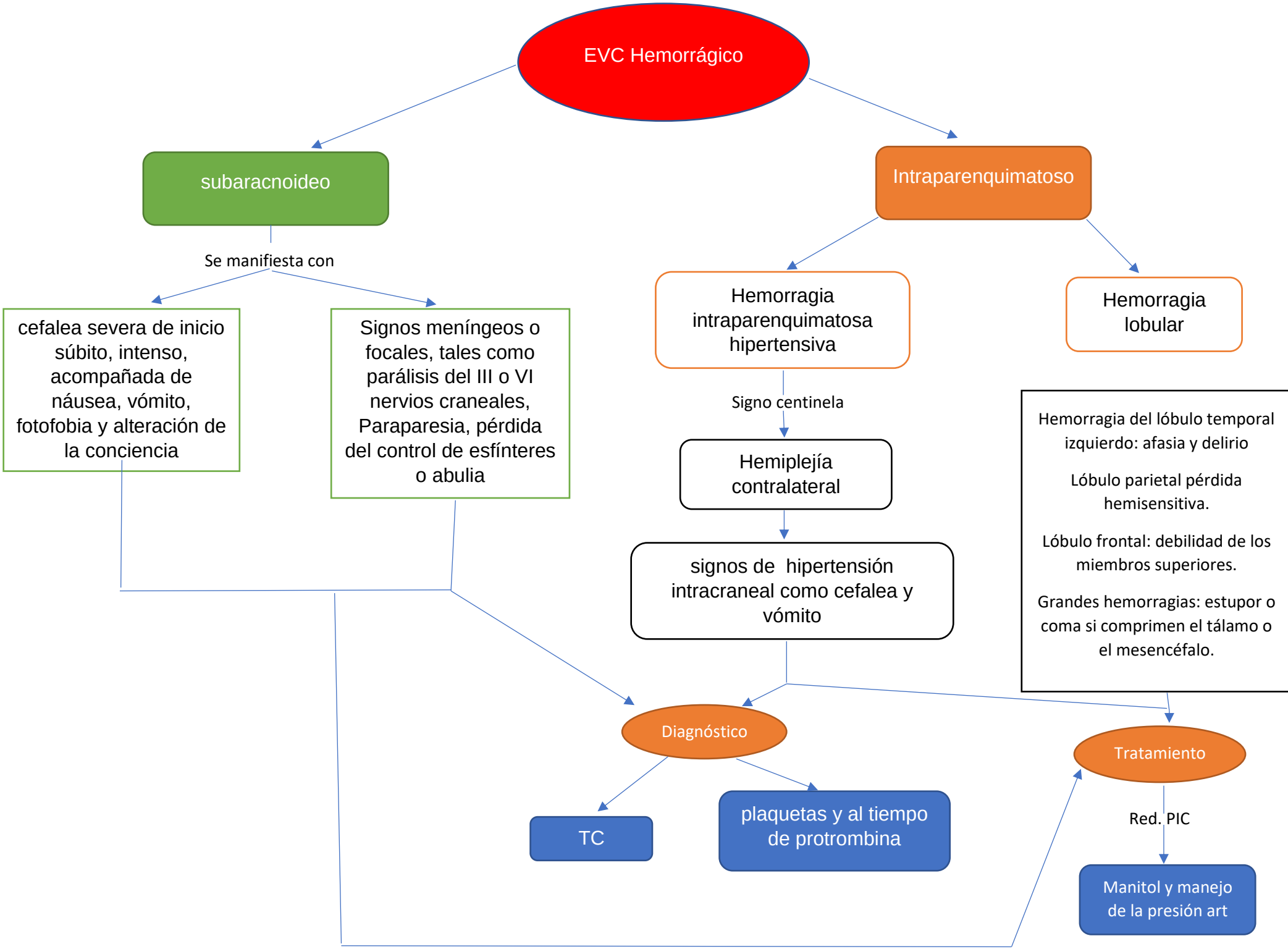
EVC Hemorrágico
subaracnoideo
Intraparenquimatoso
Se manifiesta con
cefalea severa de inicio súbito, intenso, acompañada de náusea, vómito, fotofobia y alteración de la conciencia
Signos meníngeos o focales, tales como parálisis del III o VI nervios craneales, Paraparesia, pérdida del control de esfínteres o abulia
Hemorragia intraparenquimatosa hipertensiva
Hemorragia lobular
Signo centinela
Hemiplejía contralateral
signos de hipertensión intracraneal como cefalea y vómito
Hemorragia del lóbulo temporal izquierdo: afasia y delirio
Lóbulo parietal pérdida hemisensitiva.
Lóbulo frontal: debilidad de los miembros superiores.
Grandes hemorragias: estupor o coma si comprimen el tálamo o el mesencéfalo.
Diagnóstico
Tratamiento
TC
plaquetas y al tiempo de protrombina
Red. PIC
Manitol y manejo de la presión art

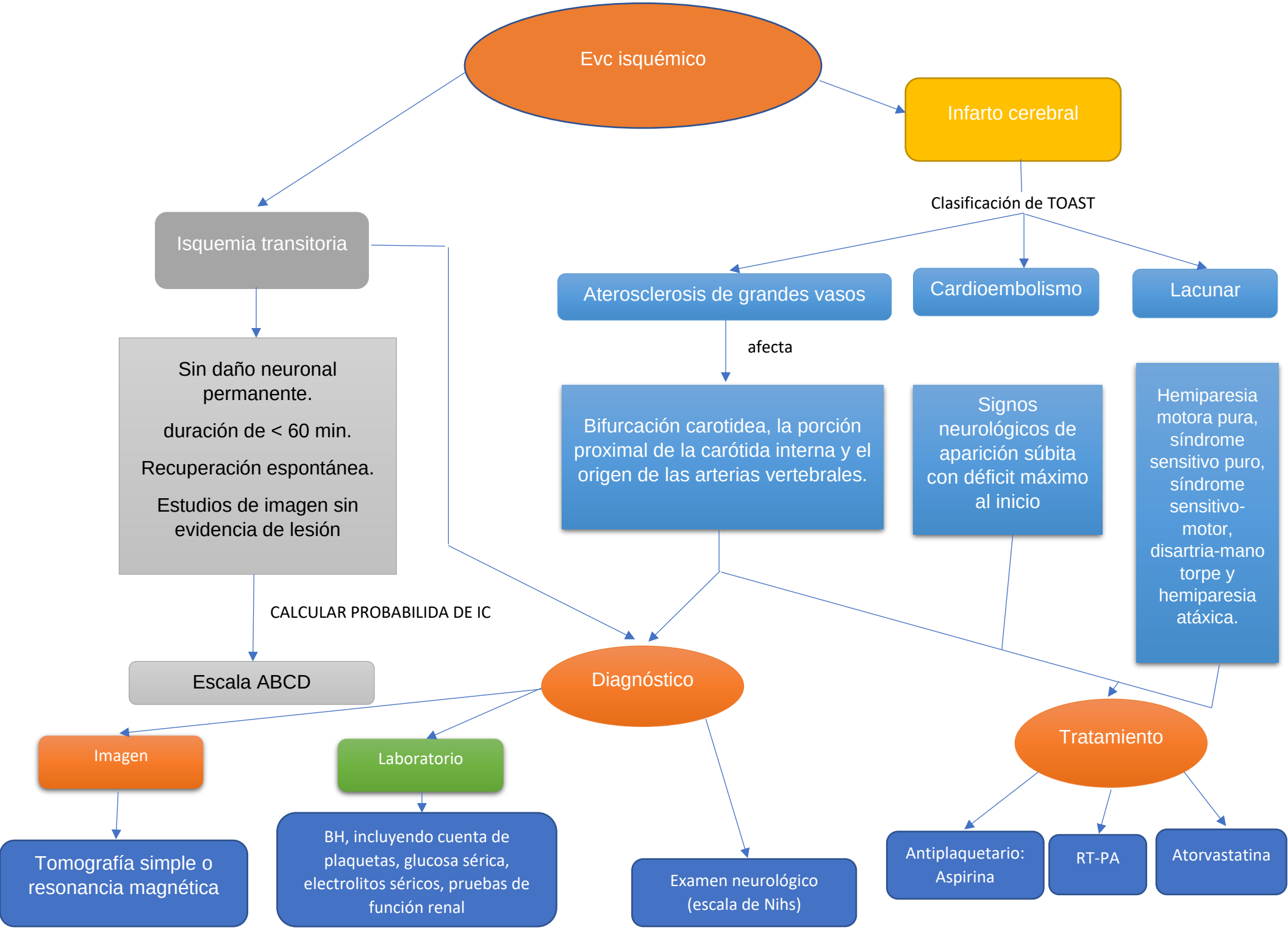
Evc isquémico
Infarto cerebral
Clasificación de TOAST
Isquemia transitoria
Aterosclerosis de grandes vasos
Cardioembolismo
Lacunar
afecta
Sin daño neuronal permanente.
duración de < 60 min.
Recuperación espontánea.
Estudios de imagen sin evidencia de lesión
Bifurcación carotidea, la porción proximal de la carótida interna y el origen de las arterias vertebrales.
Signos neurológicos de aparición súbita con déficit máximo al inicio
Hemiparesia motora pura, síndrome sensitivo puro, síndrome sensitivo-motor, disartria-mano torpe y hemiparesia atáxica.
CALCULAR PROBABILIDA DE IC
Escala ABCD
Diagnóstico
Tratamiento
Imagen
Laboratorio
Tomografía simple o resonancia magnética
BH, incluyendo cuenta de plaquetas, glucosa sérica, electrolitos séricos, pruebas de función renal
Examen neurológico (escala de Nihs)
Antiplaquetario: Aspirina
RT-PA
Atorvastatina