

UNIVERSIDAD DEL SURESTE

GIOVANNY DAMIAN GONZALEZ ESPINOZA

DOCTOR GUSTAVO ARMANDO LOPEZ

CRECIMIENTO Y DESARROLLO

VALORACION EN RECIEN NACIDOS

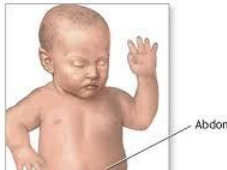
26 DE SEPTIEMBRE DEL 2020

VALORACION DEL RECIEN NACIDO

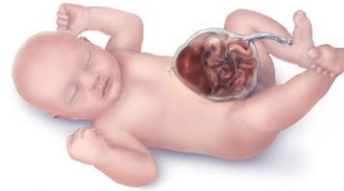NORMAL	ANORMAL
<p>PIEL</p> <p>ROSADA O ROJIZA, ACROCIANOSIS</p> 	<p>PALIDEZ, CIANOSIS, ICTERICIA, EQUIMOSIS, PETEQUIAS</p> 
<p>CABEZA</p> <p>SIN ALTERACION ALGUNA</p> 	<p>CEFALOHEMATOMA CAPUT SUCCEDANEUM HIDROCEFALIA / MICROCEFALIA</p> 
<p>CARA</p> <p>OJOS, BOCA, NARIZ, OIDOS SIN ALTERACIONES, SE PUEDE OBSERVAR FACILMENTE.</p> 	<p>LABIO LEPORINO, PALADAR HENDIDO</p> 
<p>TORAX</p> <p>SIMÉTRICO, SIN MASAS, HÍGADO PALPABLE POR DEBAJO DEL REBORDE COSTAL. CORDÓN UMBILICAL: BLANCO AZULADO, HÚMEDO, TRES VASOS (2 ARTERIAS, UNA VENA), NO SANGRADO</p> 	<p>PESONES SEPARADOS SINDROME DE POLAND HIPERTELORISMO MAMARIO SINDROME DE TURNER TORAX PEQUEÑO</p> 

ABDOMEN

**CILINDRICO Y GLOBOSO
PARED LISA
HIGADO PALPABLE
POLO INFERIOR DEL BAZO PALPABLE**



**ONFALOCELE
HERNIA DEL DENTRO DEL CORDON
UMBILICAL
GASTROQUISIS**

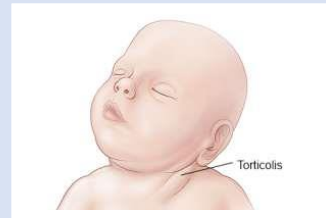

CUELLO

**CORTO ASEMEJA UN PLIEGUE
MOVIL EN TODAS LAS DIRECCIONES
SIN MASAS NI LESIONES**

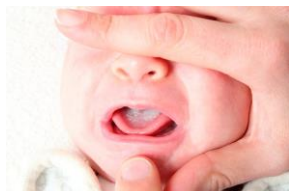

**TORTICOLIS
PIEL REDUNDANTE NUCAL
QUISTES EN EL CONDUCTO
BOCIO CONGENITO**

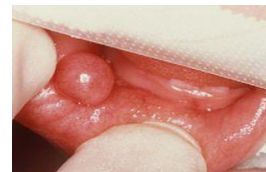

BOCA

SIN ALTERACION

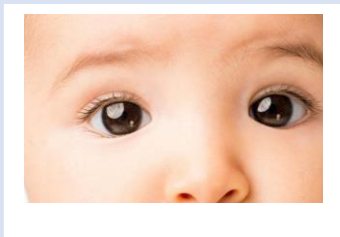


**RANULA
MACROCEFALIA
HENDIDURAS
DIENTES NATALES**



OJOS

AMBOS NORMALES Y MOVIBLES



**ESTRABISMO
EPICANTO
HIPERTELORISMO
HEMORRAGIA SC
REFLEJO ROJO**

