

- **1. Fase Pre-eruptiva:** iniciada la calcificación de la corona dentaria, el germen dentario en conjunto se desplaza centrífugo.
- **2. Fase eruptiva pre-funcional:** Formado el 50-75% de la raíz, emerge el diente a la boca*. Se establece:
 - **Erupción activa:** Salida del maxilar.
 - **Erupción pasiva:** Movimiento apical de los tejidos blandos.
- **3. Fase eruptiva funcional:** Cuando entra en contacto con su antagonista se detiene su desplazamiento.

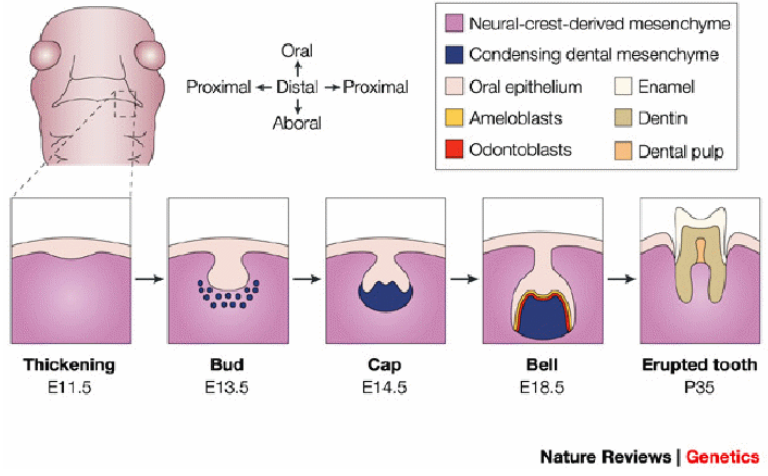
	Incisivo central	Incisivo lateral	canino	1º molar	2º molar
Arcada superior	2	3	8	6	10
Arcada inferior	1	4	7	5	9

- Inicio a los 6 años de edad con la erupción del primer molar permanente vs. Incisivo inferior (sea cual sea, se inicia la dentición mixta).
- Dentición mixta 1ª fase: concluirá cuando todos los incisivos y 1os molares permanentes hayan erupcionado.
- Al aproximarse la pubertad erupcionan los dientes restantes (dentición mixta 2ª fase) con grandes variaciones individuales (hormonas, niñas antes que los niños)*.

La erupción dental normal: Fases de la erupción

La erupción dental normal: Erupción dental temporal

La erupción dental normal: Erupción dental permanente



- Inicio a los 6 meses de edad.
- Completa a los 30 meses de vida. Se entiende como normal 36 +/- 6 meses.
- Orden: Incisivos centrales inferiores → superiores → incisivo lateral superior → inferiores → primer molar inferior → superior → canino inferior → superior → 2º molar inferior → superior.

