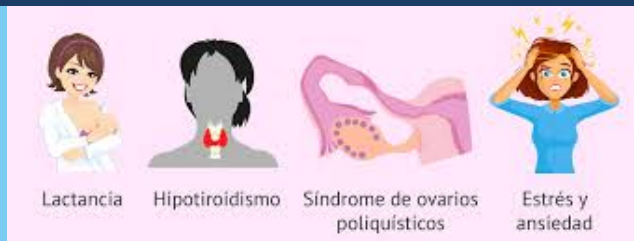

ENFERMEDADES DE LA HIPÓFISIS E HIPOTÁLAMO

Dr. Miguel Basilio Robledo

HIPERPROLACTINEMIA

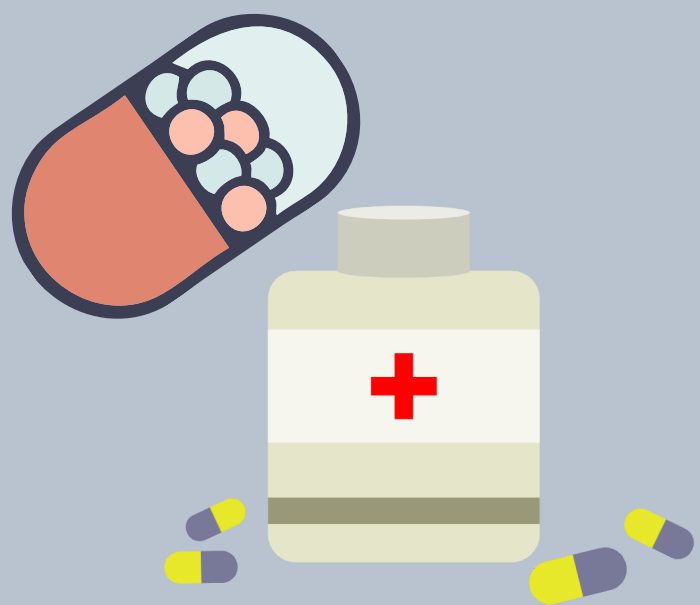Producida por farmacos como (metildopa, reserpina, cimetidina y ranitidina)



MANIFESTACIONES CLÍNICAS

.Anomalías en el ciclo menstrual (oligomenorrea, infertilidad, amenorrea) Síntomas precoces (disminución del lívido)
Galactorrea, amenorrea (sospecha clínica)

DIAGNOSTICO Y TRATAMIENTO



Diagnostico: La hiperprolactinemia se define como la elevación persistente de los niveles circulantes de prolactina (PRL) por arriba del nivel superior normal, habitualmente $\geq 20-25$ ng/ml (888-1.110 pmol/L).

Tratamiento: Agonistas dopaminérgicos, bromocriptina
Agonistas dopaminérgicos modernos: cabergolina
Manejo quirúrgico endoscopia transesfenoidal

ACROMEGALIA Y GIGANTISMO

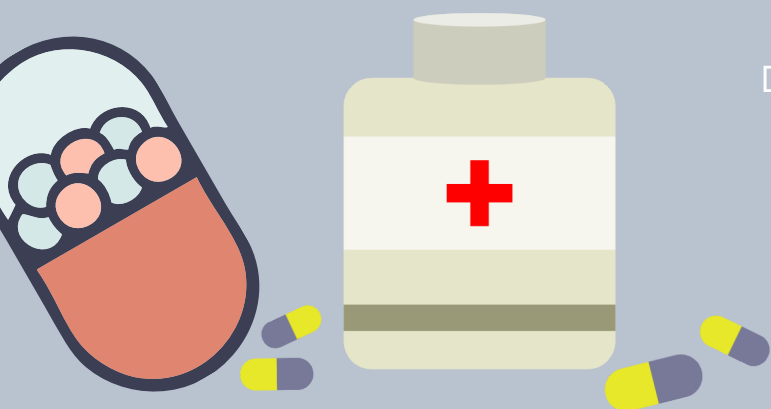Etiología: se presentan regularmente por adenomas hipofisarios

MANIFESTACIONES CLÍNICAS

Crecimiento óseo y partes blandas, si se produce en el cierre de la epifisis se produce gigantismo, rasgos toscos, aumento de sudoración, problemas musculares STC, hipertensión arterial, y resistencia a la insulina, Diabetes mellitus



DIAGNOSTICO Y TRATAMIENTO



Diagnostico: determinar valores de IGF-1 y supresión de GH en una sobrecarga de glucosa

Tratamiento; quirúrgico, transesferoidal, farmacos, analogos de la somatostatina y octroida

ENFERMEDADES DE LA HIPÓFISIS E HIPOTÁLAMO

Dr. Miguel Basilio Robledo

ENANISMO HIPOFISIARIO

Esta patología esta presentada en un diez por ciento de forma heredada y un setenta por ciento por una forma ideopatica Puede ser congénita o adquirida y se da en casos en los que la hipófisis no produce suficiente hormona del crecimiento



MANIFESTACIONES CLÍNICAS

Baja de la tasa del crecimiento, congenito de seis a doce meses, obesidad troncular, frente amplia y abombada, raiz nasal hundida, mejilla redondeada

DIAGNOSTICO Y TRATAMIENTO

Diagnostico: estimulacion a GH y RM

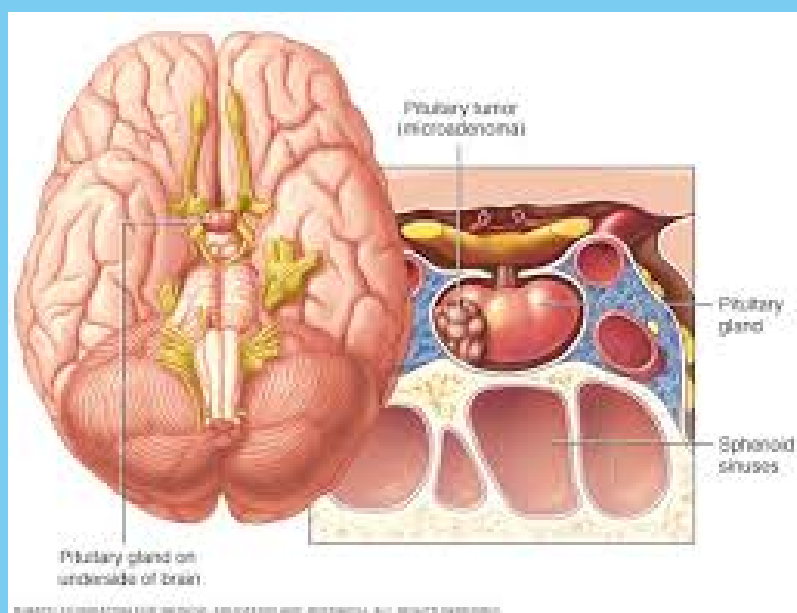
Tratamiento: GH sintética

ADENOMA HIPOFISIARIO

Tumores benignos en la glándula pituitaria que no se extienden más allá del cráneo. Suelen ser microadenomas o macroadenomas dependiendo del tamaño

MANIFESTACIONES CLÍNICAS

Prolactinomas, acromegalia, enfermedad de cushing, gonadotrofinas e hipertiroidismo



DIAGNOSTICO Y TRATAMIENTO

Diagnostico: prueba de imagen cerebral. La prueba de imagen idónea para valorar un tumor hipofisario es la resonancia magnética nuclear

Tratamiento; quirurgico, endoscopia transesferoidal