

# PATOLOGÍA DEL CUELLO UTERINO



MedPassion  
COMMUNITY

Grupo CTO  
Medicina

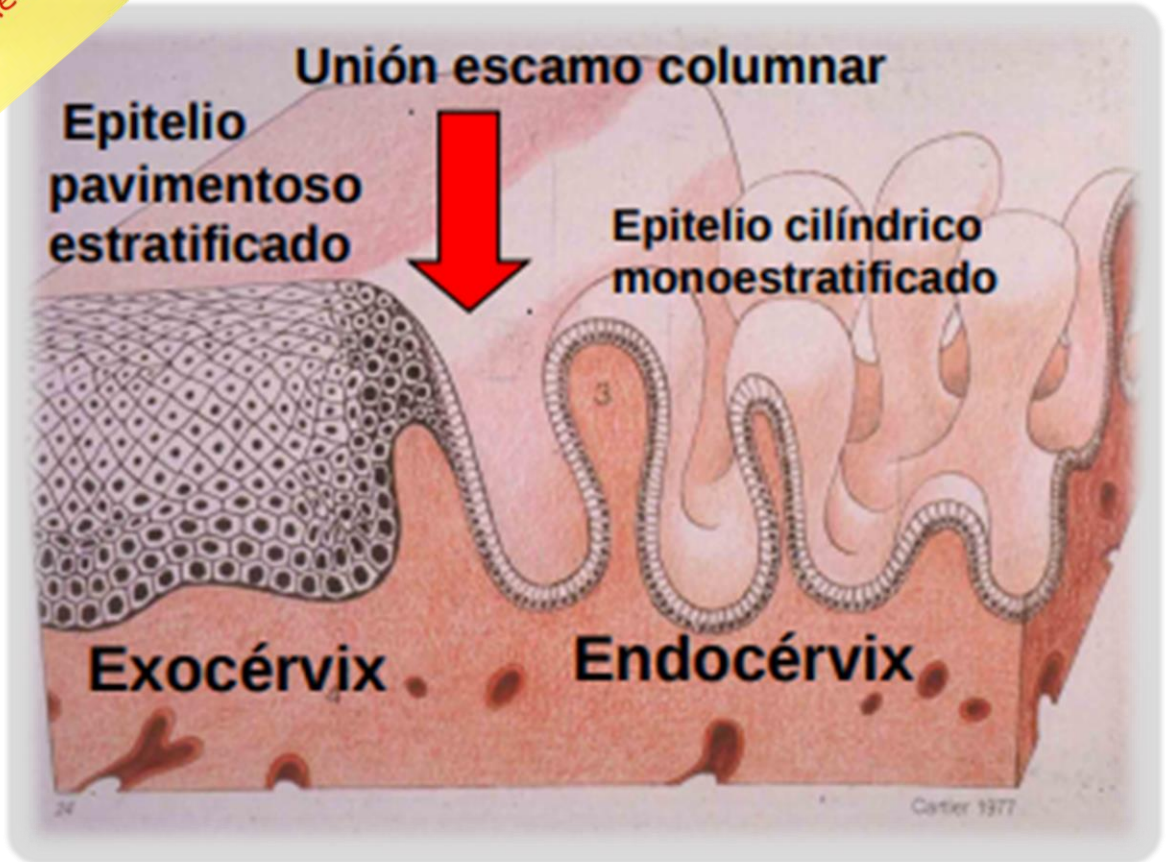
MedPassion

@MedPassion

@medpassion\_community



## RECUERDO HISTOLÓGICO



AUTORA: ALEXANDRA VELA SANJINES

# PATOLOGÍA DEL CUELLO UTERINO



MedPassion  
COMMUNITY

Grupo CTO  
Medicina

MedPassion



@MedPassion



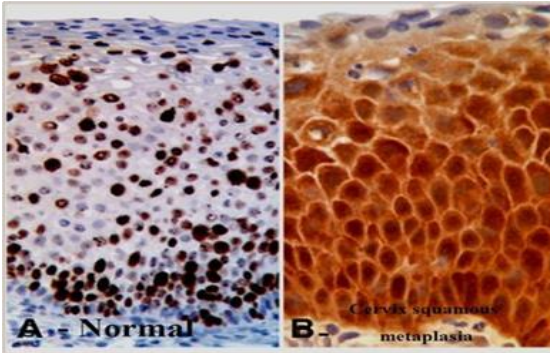
@medpassion\_community



## METAPLASIA

Existencia de epitelio plano poliestratificado por encima del OCE (que generalmente es cilíndrico)

Corresponde a la respuesta fisiológica ante las agresiones repetidas como cervicitis

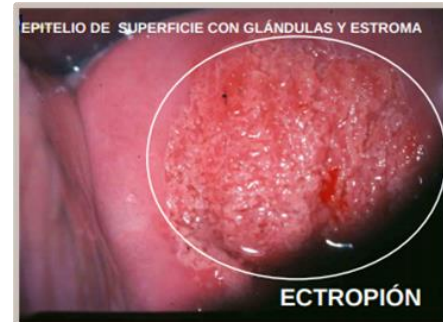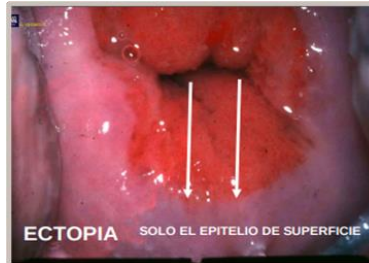


## LESIONES BENIGNAS

## ECPTOPIA O ECTROPIÓN

Es la presencia de epitelio de tipo endocervical por fuera del OCE en contacto con el medio vaginal

Generalmente es asintomático, puede presentar leucorrea o sinusorragia (sangrado con las relaciones sexuales)



AUTORA: ALEXANDRA VELA SANJINES

# PATOLOGÍA DEL CUELLO UTERINO



MedPassion  
COMMUNITY

Grupo CTO

Medicina

## PÓLIPOS

Tumores benignos más comunes

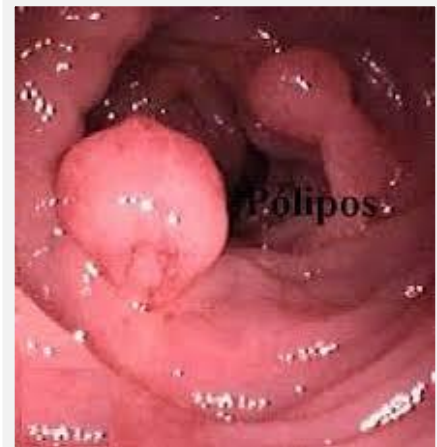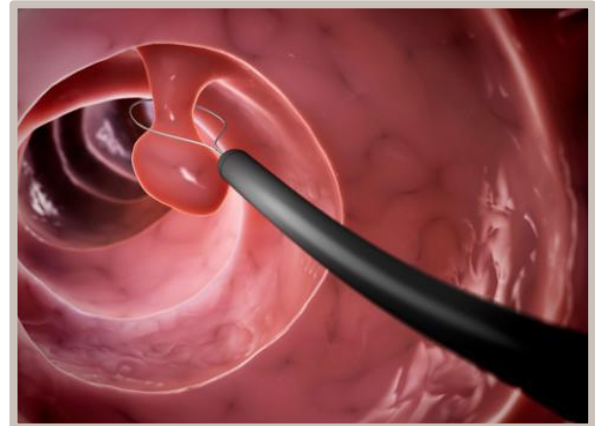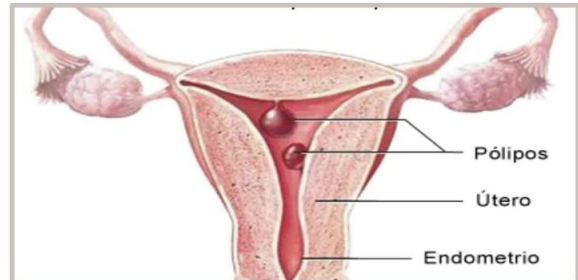
Frecuente en **multíparas y >40 años**

Existen **dos tipos los pediculados y los sésiles**

Pueden ser **asintomáticos o presentar hemorragias vaginales y leucorrea.**

### TRATAMIENTO:

**Extirpación: TORSIÓN**  
(pediculados) y **RESECCIÓN CON ELECTROBISTURI** (sésiles)



## LESIONES BENIGNAS

**AUTORA: ALEXANDRA VELA SANJINES**



# PATOLOGÍA DEL CUELLO UTERINO



MedPassion  
COMMUNITY

Grupo CTO

Medicina

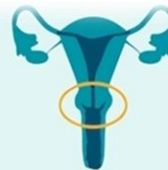MedPassion




@MedPassion



@medpassion\_community



NORMAL



CON QUISTE

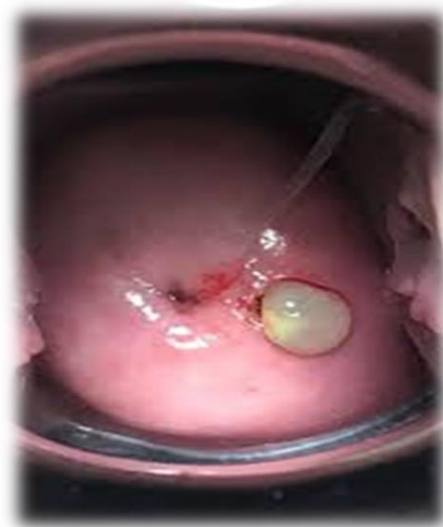## QUISTES

Producen por una **obstrucción de las glándulas cervicales.**

El **más común es el Quiste de Naboth**

Generalmente son **asintomáticos y no requieren tratamiento dependiendo de su tamaño**

## LESIONES BENIGNAS



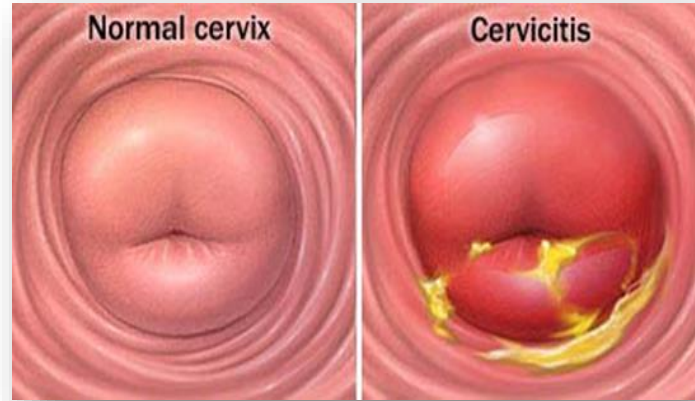
AUTORA: ALEXANDRA VELA SANJINES

# PATOLOGÍA DEL CUELLO UTERINO



MedPassion  
COMMUNITY

Grupo CTO  
Medicina



## CERVICITIS

Es la inflamación del cuello uterino

CAUSAS: Infecciones o Traumas.

ETIOLOGIA

INESPECIFICAS:

Las mas comunes generalmente por cocobacilos

ESPECIFICAS:

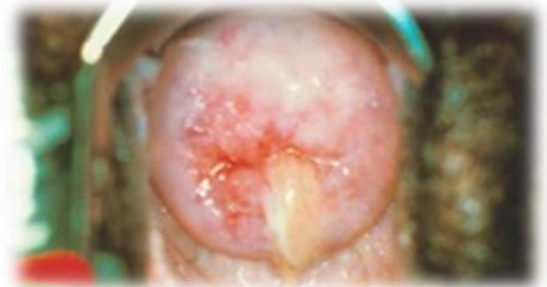Gonococos, sífilis, TBC, Cándida

CLINICA: Leucorrea.

**COMPLICACIONES:**

Sinequias (infertilidad), metaplasia, EPI y hematoma

**LESIONES BENIGNAS**



AUTORA: ALEXANDRA VELA SANJINES

MedPassion  
@MedPassion  
@medpassion\_community



# PATOLOGÍA DEL CUELLO UTERINO

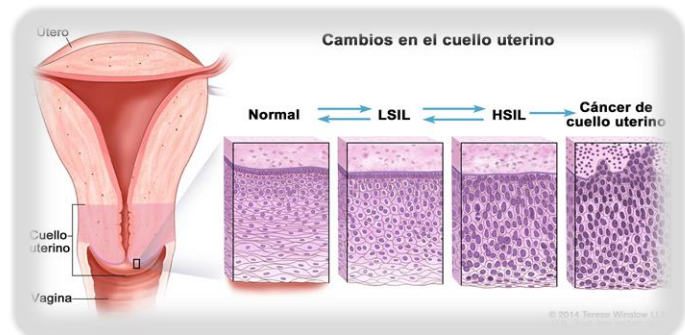
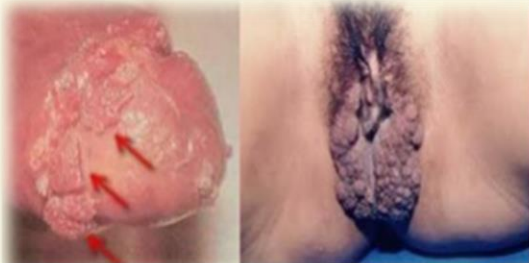## CÁNCER DEL CUELLO UTERINO

El cáncer cérvico uterino es una alteración celular que se origina en el epitelio del cuello uterino y que se manifiesta inicialmente a través de lesiones precursoras de lenta y progresiva evolución, debido a una infección por algunos tipos de **papiloma virus humanos (VPH)** estas pueden suceder en etapas de displasia leve, moderada o severa.

**ES UN PROBLEMA DE SALUD PUBLICA**

**VPH los tipos 6 y 11** pueden provocar lesiones verrugosas en los genitales

VPH Los tipos **16, 18, 31, 33, 35, 45 y 56** pueden provocar alteraciones celulares en la vagina y el cuello uterino llamadas displasias.



**AUTORA: ALEXANDRA VELA SANJINES**



# PATOLOGÍA DEL CUELLO UTERINO

## CÁNCER DEL CUELLO UTERINO

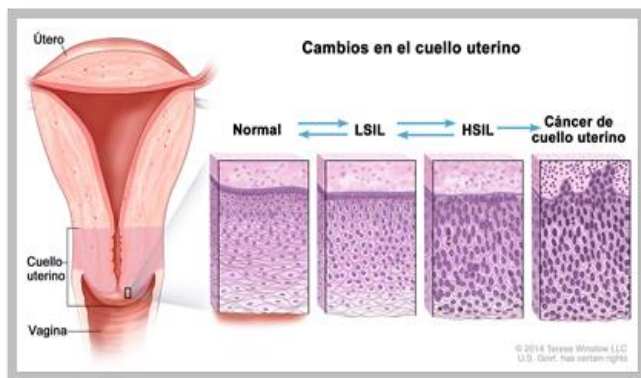
### CACU

#### PRE INVASOR

Cáncer in situ que invade al epitelio sin llegar al estroma subyacente

#### INVASOR

Compromete la membrana basal



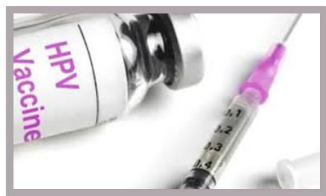### PREVENCIÓN

#### PRIMARIA

VACUNA

#### SECUNDARIA

TAMIZAJE CON PRUEBAS CITOLÓGICAS



# PATOLOGÍA DEL CUELLO UTERINO

## CÁNCER DEL CUELLO UTERINO

INICIO TEMPRANO DE LA ACTIVIDAD SEXUAL

MULTIPLES PAREJAS SEXUALES

ANTECEDENTE DE ETS

INFECCION PERSISTENTE DE VPH

MULTIPARIDAD

TABAQUISMO

NO HABERSE REALIZADO UN ESTUDIO CITOLOGICO

INMUNO SUPRESION



## FACTORES DE RIESGO



## CLÍNICA



Flujo vaginal inusual



Sangrado después de la menopausia



Pérdida de peso Inexplicable



Dolor o sangrado después del coito



Incomodidad al orinar y pérdida del control de la vejiga



Sangrado vaginal anormal



Dolor en las piernas



Dolor en la espalda

AUTORA: ALEXANDRA VELA SANJINES





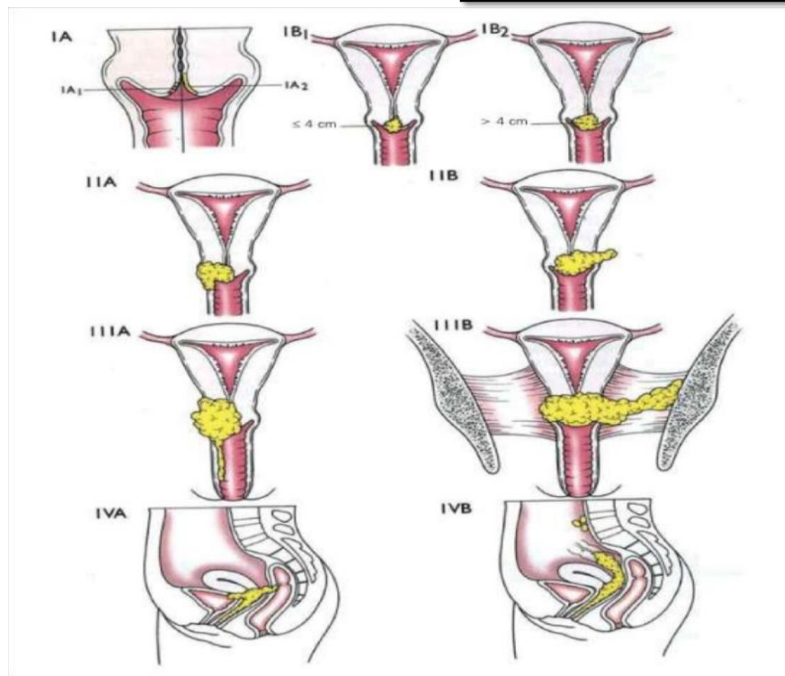
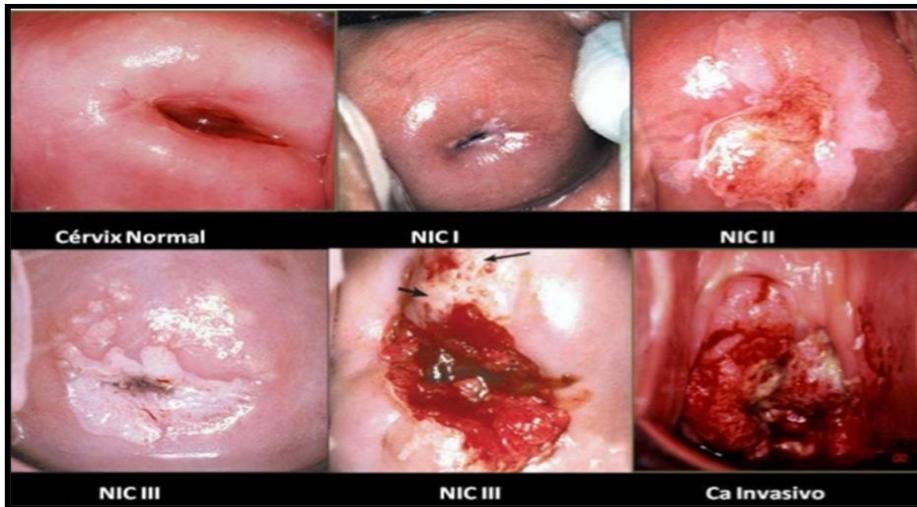
# PATOLOGÍA DEL CUELLO UTERINO



MedPassion  
COMMUNITY

Grupo CTO  
Medicina

## ESTADIFICACIÓN DE BETHESDA



## ESTADIFICACIÓN FIGO

Figure 1. Staging of uterine cervix carcinoma according to FIGO<sup>®</sup>.

AUTORA: ALEXANDRA VELA SANJINES

MedPassion

@MedPassion

@medpassion\_community



# PATOLOGÍA DEL CUELLO UTERINO

## ESTADIFICACIÓN FIGO

Estadio	Valores	
Estadio I	Tumor confinado al útero	
	IA	<ul style="list-style-type: none"> <li>• Carcinoma microscópico</li> <li>• Invasión ≤ 7 mm de extensión horizontal</li> </ul>
		IA 1
	IA 2	Invasión estroma > 3 mm, pero ≤ 5 mm
IB	Lesiones clínicamente visibles limitadas al cuello uterino o lesiones microscópicas mayores que IA	
	IB 1	Lesión visible clínicamente < 4 cm
	IB 2	Lesión visible clínicamente > 4 cm
Estadio II	Tumor sobrepasa el cuello uterino pero no alcanza pared pélvica o 1/3 inferior de vagina	
	IIA	No invasión parametrios
		IIA 1
IIA 2	Lesión clínicamente visible > 4 cm	
IIB	Invasión parametrios	
Estadio III	Tumor afecta pared pélvica y/o 1/3 inferior vagina y/o produce hidronefrosis o anulación funcional de un riñón	
	IIIA	Extensión 1/3 inferior vagina sin afectar pared pélvica
IIIB	Extensión pared pélvica y/o hidronefrosis o anulación funcional de un riñón	
Estadio IV	Tumor se extiende fuera pelvis o afecta mucosa vesical o rectal	
	IVA	Extensión a órganos adyacentes
IVB	Extensión a órganos a distancia	

### TRATAMIENTO:

- **A1:** Histerectomía simple o conización si el deseo de la paciente de gestación no son cumplidos.
- **A2:** Histerectomía radical mas linfadenectomía pélvica, si quiere conservar la fertilidad realizar traquelectomía mas linfadenectomía pélvica.
- **IB1 – IIA1** Histerectomía radical mas linfadenectomía pélvica.
- **IB2 – IIA2 – IIB – III- IVA** Radioterapia y quimioterapia concomitante.



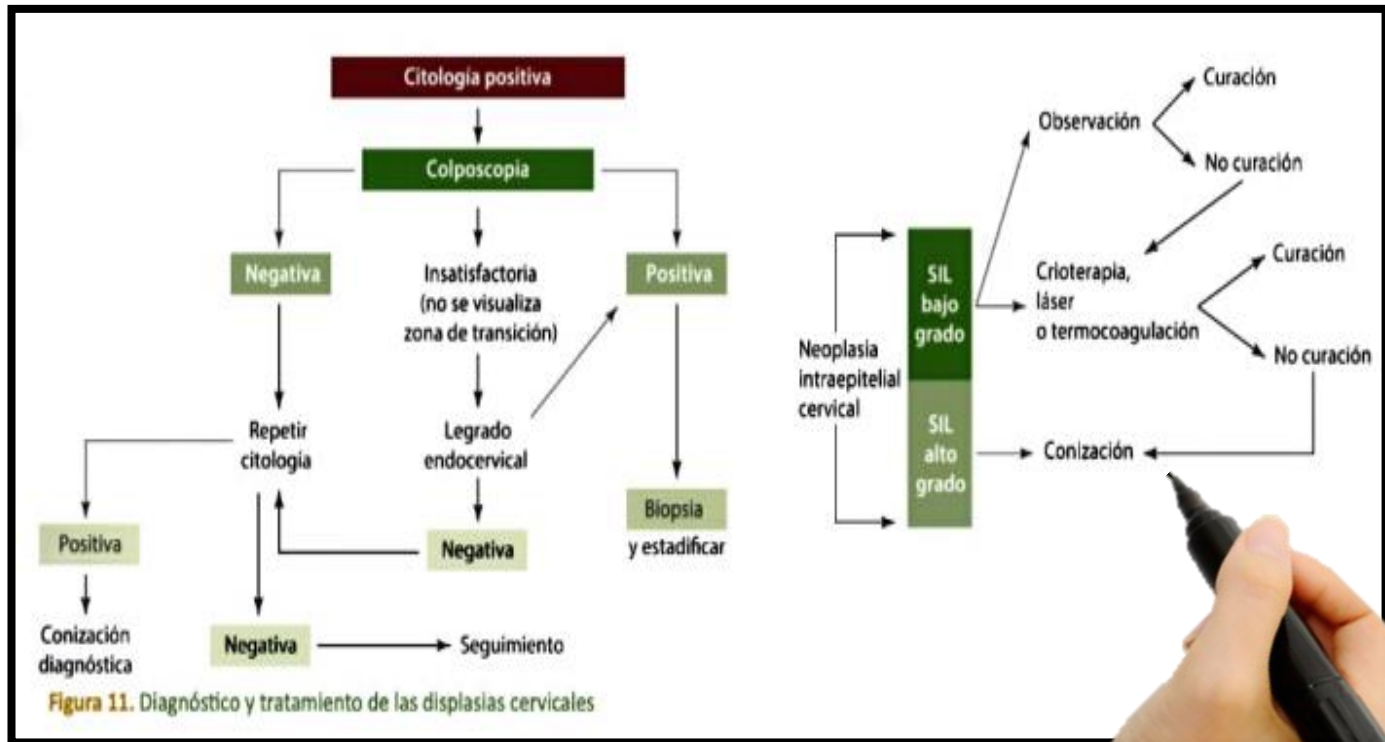
# PATOLOGÍA DEL CUELLO UTERINO




MedPassion  
COMMUNITY

Grupo CTO

Medicina



## FLUJOGRAMA



AUTORA: ALEXANDRA VELA SANJINES

MedPassion  
@MedPassion  
@medpassion\_community