

UNIVERSIDAD DEL SURESTE

<Sexualidad>

Mapa Conceptual: “Enfermedades De Transmision Sexual”

Catedratico: Ricardo Acuña de Saz

Alumna: Aurora Flor D' Luna Dominguez Martinez

Tuxtla Gutiérrez Chiapas, A Septiembre del 2020



Infección Gonocócica

Neisseria gonorrhoeae

Es un coco gramnegativo aerobio e inmóvil con tendencia a agruparse en parejas en "grano de café"

En los varones, la gonococia como tal se manifiesta en forma de uretritis, que cursa con disuria y secreción uretral blanquecina escasa, de predominio matinal. La clínica comienza de dos a cinco días tras la exposición.

Clinica

En las mujeres puede producir uretritis o cervicitis no complicada. Si la infección progresa, puede dar lugar a endometritis, salpingitis, EIP, abscesos anexiales, síndrome de Fitz-Hugh-Curtis

Clinica

Se realiza visualizando en la tinción de Gram las *Neisseria* de localización intracelular, Thayer-Martin, o bien mediante técnicas más modernas de amplificación de ácidos nucleicos

Diagnostico

El tratamiento se puede realizar con una cefalosporina de tercera generación, como ceftriaxona intramuscular o cefixima oral

Tratamiento

En los pacientes diagnosticados de infección gonocócica se debe realizar tratamiento empírico simultáneo para *Chlamydia trachomatis*, ya que frecuentemente las infecciones van asociadas y, si no se trata esta última, se manifiesta clínicamente tras un periodo de incubación más largo

Tratamiento

Chlamydia trachomatis

Es una bacteria gramnegativa de crecimiento intracelular obligado.

produce cuadros de uretritis en ambos sexos y, en la mujer, además, cervicitis, endometritis, salpingitis, EIP, peritonitis y perihepatitis superponibles a los producidos por el gonococo.

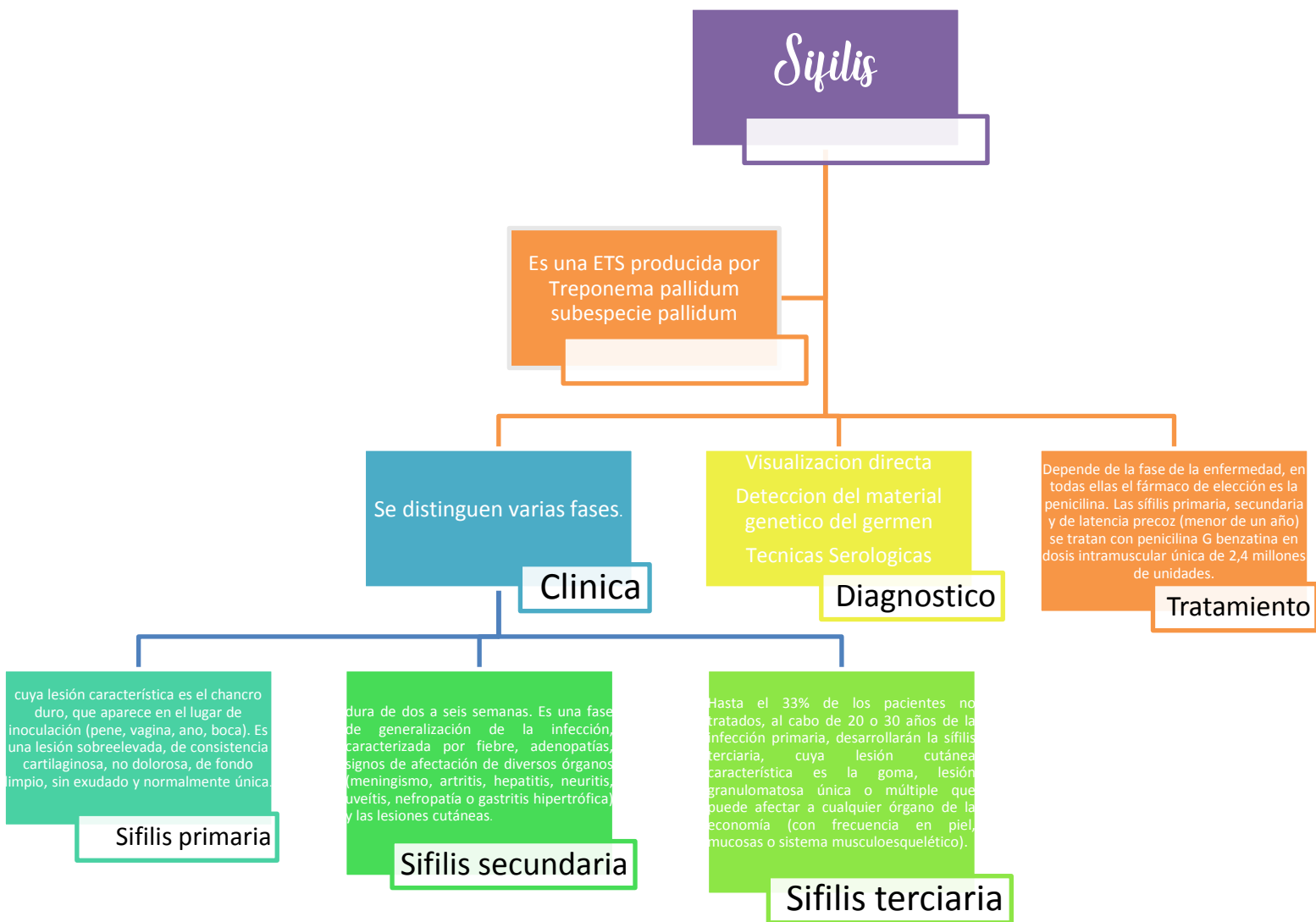
Clinica

El diagnóstico se realiza mediante tinción de Giemsa o técnicas de inmunofluorescencia directa en los exudados.

Diagnostico

El tratamiento de elección es la doxiciclina vía oral durante 7-10 días o una dosis única de azitromicina (1 g). Ofloxacino, levofloxacino o minociclina también podrían ser alternativas válidas.

Tratamiento



Chancro blando o chancroide

Es una enfermedad de transmisión sexual producida por el *Haemophilus ducreyi*, un cocobacilo gramnegativo.

Tras una incubación de unos tres días (es el chancro de aparición más precoz), se inicia con una lesión de consistencia blanda, pustulosa, no sobrelevada, dolorosa y con exudado que puede llegar a ser purulento.

Clinica

El tratamiento de elección es la ceftriaxona en dosis única intramuscular, quedando los macrólidos como alternativa. Las opciones disponibles para tratar esta enfermedad son azitromicina, 1 gramo, vía oral en dosis única o ceftriaxona, 250 mg, intramuscular, en dosis única

Tratamiento

Frecuentemente se acompaña de adenopatías, unilaterales o bilaterales, dolorosas y que pueden fistulizar hacia la piel

Clinica



Herpes Simple genital

Es la causa más frecuente de úlceras genitales. En el 70-90% de los casos se debe al virus herpes simple tipo 2 (VHS-2). Las lesiones son vesiculosas dolorosas y pueden ulcerarse. Se observan en el pene o en la vagina.

Su presencia en pacientes con infección por VIH aumenta el riesgo de transmisión en el curso del contacto sexual. Pueden acompañarse de adenopatías inguinales bilaterales dolorosas. Hasta en dos tercios de los casos aparecen recidivas, que suelen cursar con menos síntomas que la primoinfección.

Clinica

El diagnóstico es clínico, mediante la visualización de las características células gigantes multinucleadas con inclusiones intracitoplasmáticas en el citodiagnóstico de Tzank o bien mediante técnicas de PCR (muy sensibles).

Diagnostico

el aciclovir,
el famciclovir
el valaciclovir

Tratamiento

