

Universidad del Sureste

Escuela de Medicina

Materia:
Ginecología y obstetricia

Alumna:
Daniela del C. García Ramírez

Docente
Dra Gomez Gallardo Angelita Jessenia

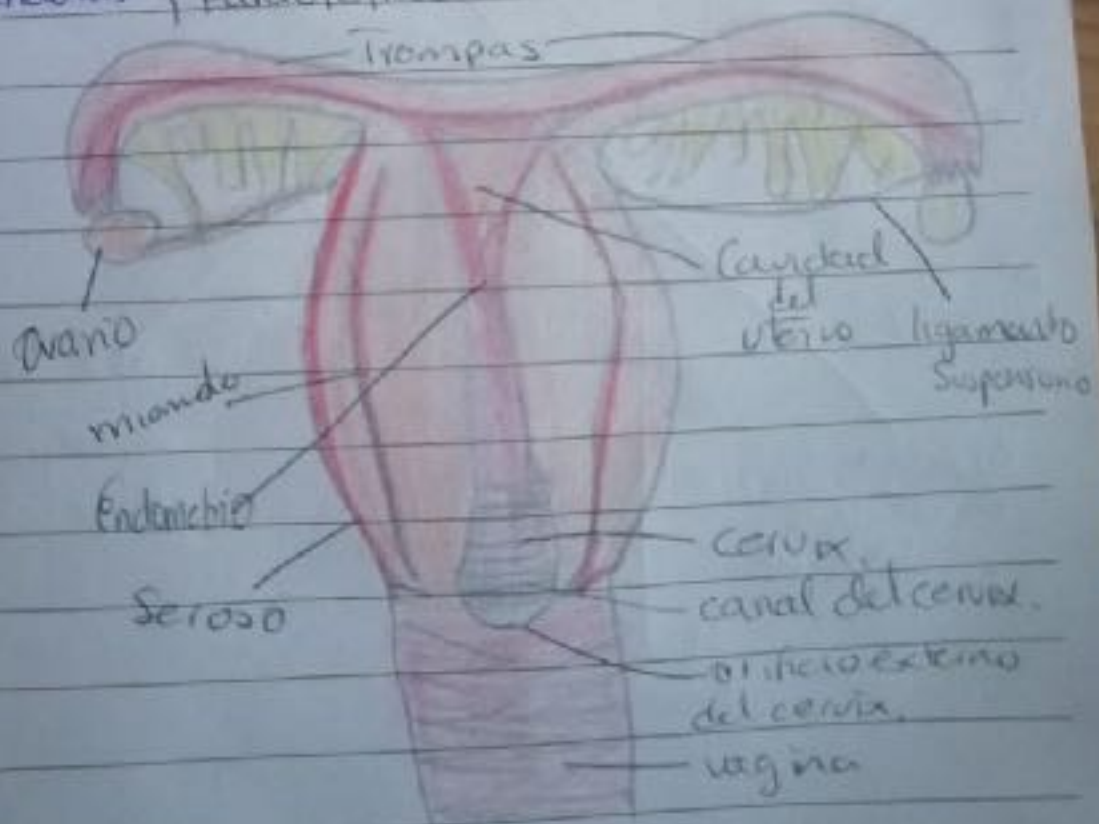
Lugar
Comitán de Domínguez Chiapas.

Resumen anatomía y embriología del aparato reproductor femenino.

Externo {
monte de venos
labios mayores.
labios menores.
Vestíbulo de la vagina.
Clitoris.
Bulbos del vestíbulo.

Internos {
vagina
útero.
Trompas de Falopio
ovarios

Glandulas {
Vestibulares.
Barasurrebrales



Adherencias pelvicas.

Vagina hipoplásica ocasionando exposición del útero.

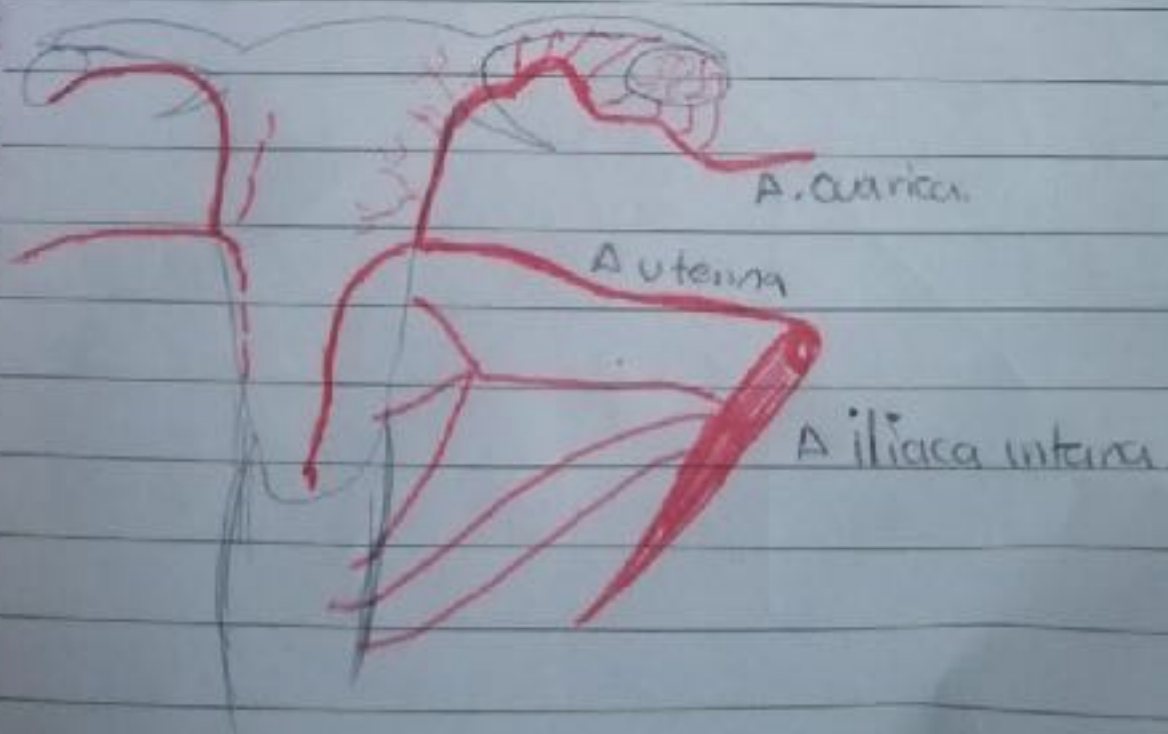
Debilitamiento del ligamento suspensorio.





Prolapso uterino	Grado 1	
	Grado 2	
	Grado 3	& corona
	Grado 4	
	Grado 5	

Ovarios = poliquísticos. folículos maduros.

CA CV → Descender al cuerpo uterino

Arterias uterinas.




Himenes:     parto.
 Intacto vaginal anular Septado C. bifome. Imperforado.

Dyspareunia: Dolor a la relación sexual.

Retroversión uterina = posición uterina con colpo afecta a la concepción

Utero hipoplásico = < 5cm


Malformaciones mulleriana uterina.



Unicorne



Unicorne con rudimentario.



Utero bicorne



Uterus con Septo vaginal



bicorne con unicornu



Bicorne con bicorne

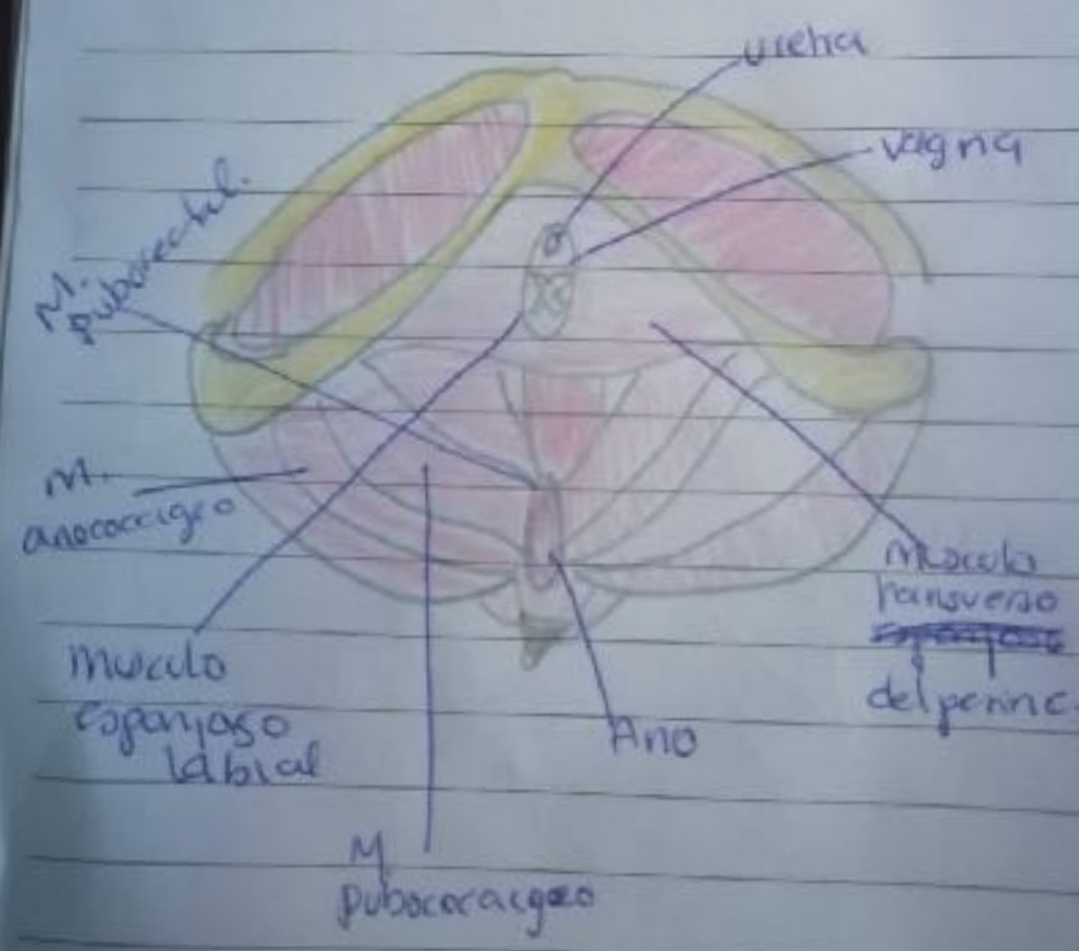
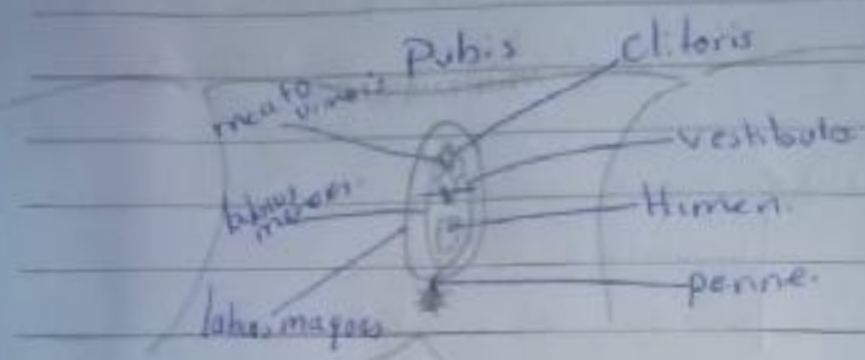


Septado.

Unilateral o bilateral

Salpingitis = inflamación trompas de falopio.

Hidrosalpinx = liq seroso, hemático en trompas.



CARNET PERINATAL

CLAP

ANATOMIA Y EMBRIOLOGIA GENITAL FEM.

Utero = órgano hueco muscular (liso) Capas

6-9cm ↓ seroso, endometrio, miometrio, fondo, cuerpo
3-4-6 → y cuello. untreversión (posición) 8cm.

partes introito vaginal = Esta rodeado por el himen
Glandulas de bartolini
labios mayores. y menores.

Inervación cavidad vaginal =

la parte alta recibe plexo uterovaginal.

la parte distal nervio pudendo.

Anatomía trompa de falopio =

→ Isthmus uterina o intramural = musculo uterino y
es la parte mas estrecha de la trompa.

→ Isthmus: segunda parte mas estrecha 2-4cm.

→ Ampolla = 4-6cm. tamaño dilatado al infundibulo
Cilios prolongaciones

→ Infundibulo = final del tubo una forma similar a unanillo
la Fimbria

Musculos principales del area perianal

✓ musculo elevador del ano

✓ Segundo piso pelvico M. cocigeo.

✓ Diafragma pélvico

