



Universidad del Sureste
Escuela de Medicina

Materia:

Gineco – obstetricia

Trabajo:

Anatomía y embriología del aparato sexual femenino

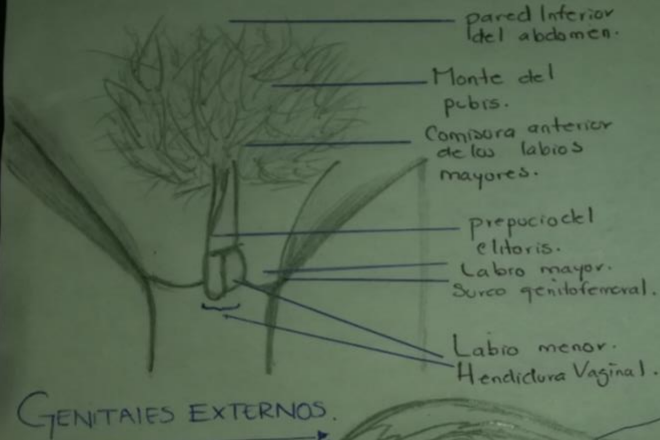
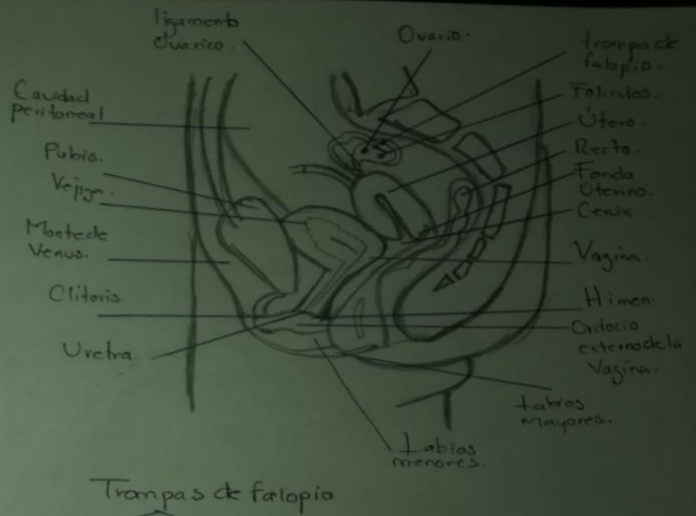
Alumno: Antonio Abigail Díaz Guzmán

Docente: Dra. Gómez Gallardo Angelita Yesenia

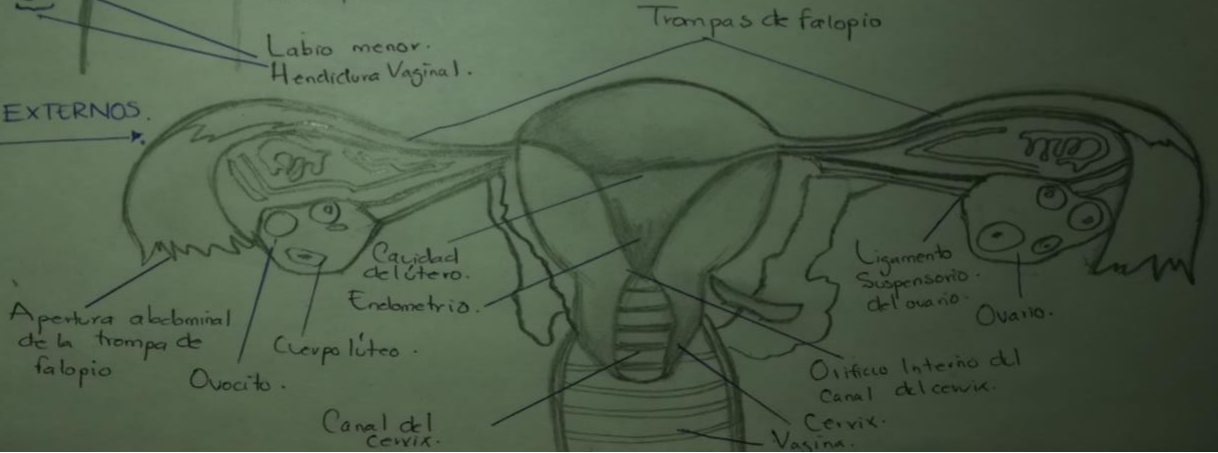
Lugar y fecha

Comitán de Domínguez Chiapas a 1/Sep/2020

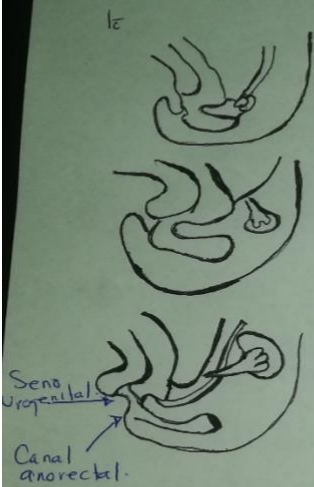
ANATOMIA APARATO GENITAL FEMENINO



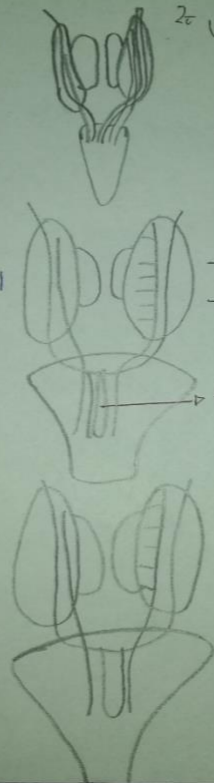
GENITALES EXTERNOS



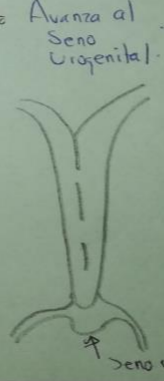EMBRIOLOGIA



1^o Divisiones de la cloaca primitiva.
 ↓
 5-7^{ma} sem.
 ↓
 - Seno urogenital
 - Canal anorectal.



2^o Unión de la región caudal de los conductos paramesonefricos.
 ↓
 9^{na} Semana.
 ↓
 - Utero primitivo.
 - Tercer Superior de la vagina.



6^o El crecimiento continuo en el extremo caudal, las células centrales desaparecen y las periféricas persisten formando el himen de la vagina.
 ↓
 7^o Hacia el 8^{mo} mes del desarrollo la evaginación está completamente canalizada.

8^o El interior de la vagina permanece separado del interior del seno urogenital por una lamina delgada, el himen.

9^o Da lugar a la formación de evaginaciones, los BULBOS SINOVAGINAL.

10^o Proliferan para formar la lamina vaginal.