



Universidad del Sureste
Escuela de Medicina

Geoparásitos- ingreso piel




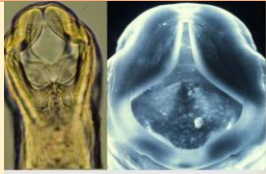

Materia: Medicina física y de rehabilitación.

Docente: Antonio de Jesús Pérez Aguilar

Integrante: María del Pilar Álvarez Sánchez

Semestre: 5º "A"

Geoparasitos que pueden infectar por medio de piel

Parasito	Ingreso	Enfermedad	Síntomas-signo	Imagen
Necator americanus	Dérmica	Anquilostomiasis	<ul style="list-style-type: none"> • Exantema • Lesiones en piel • Síndrome de Löffler • Cólicos • Anemia ferropénica (síntomas relacionados) 	
Ancylostoma spp • Duodenale, ceylanicum y braziliense	Dérmica	Anquilostomiasis	<ul style="list-style-type: none"> • Iguales a los anteriores • Agregando dolor abdominal, fatiga, diarrea, náuseas, fiebre y anemia 	
Strongyloides stercoralis	Dérmica	Estrongiloidiasis	<ul style="list-style-type: none"> • Tos (respiratorios) • Fatiga • Fiebre • Erupción con prurito • Exantema • Gastrointestinales • Anemia o insuf. cardiaca 	
Uncinaria stenocephalia	Dérmica	Uncinariasis	<ul style="list-style-type: none"> • Disturbios ingestivos • Dermatitis • Respiratorios 	
Tunga penetrans	Dérmica	Tungiasis	<ul style="list-style-type: none"> • Eritema (punto negro central), erisipela y linfagitis 	

Bibliografía.

CFSPH (2006) Larva migrans, ingreso por piel. The center for food security & public health.
Fast Facts