



Universidad del Sureste
Licenciatura en Medicina Humana

Título:

**Radiografía de Abdomen y Principales Patrones y Signos
Radiográficos**

Materia:

Imagenología

Docente:

Dr. Cancino Gordillo Gerardo

Alumno:

Vazquez Saucedo William

Semestre:

4°A

Comitán de Domínguez; Chiapas, 28 de Septiembre de 2020

Radiografía de Abdomen y Principales Patrones y Signos Radiográficos

Radiografía de Abdomen

Los rayos X abdominales utilizan una dosis muy pequeña de radiación ionizante para producir imágenes del interior de la cavidad abdominal. Se utilizan para evaluar el estómago, el hígado, los intestinos y el bazo.

Cuando se utilizan para examinar los riñones, los uréteres y la vejiga, se llama radiografía KUB.

Forma en la que se realiza el examen

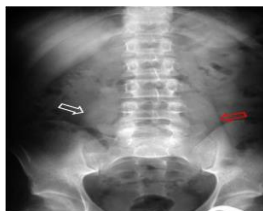El equipo de rayos X se ubica sobre su zona abdominal. Usted contiene la respiración mientras se toma la radiografía para que la imagen no salga borrosa. Es posible que se le solicite cambiar de posición hacia el lado o de pie para tomar radiografías adicionales.

Función de los Rx

- Diagnosticar un dolor abdominal o náuseas inexplicables
- Identificar presuntos problemas en el aparato urinario como un cálculo renal
- Identificar un bloqueo en el intestino
- Localizar un objeto que haya sido tragado
- Ayudar a diagnosticar enfermedades, como tumores u otras afecciones

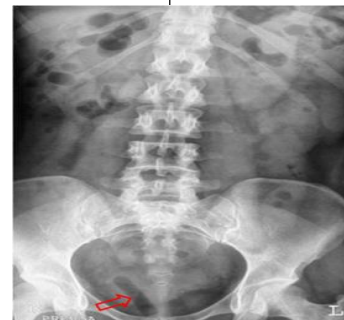
Signo del Psoas

La presencia, ausencia o atenuación del perfil del músculo psoas en la radiografía simple de abdomen, o bien la diferencia en el aspecto de las dos líneas del psoas, se ha utilizado en el diagnóstico diferencial de la patología intraabdominal y la retroperitoneal.



Signo del Tamponograma

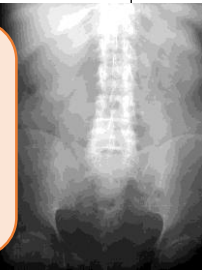Imagen de densidad aérea que se localiza en la pelvis femenina en algunas mujeres portadoras de tampones.



Signos Radiográficos

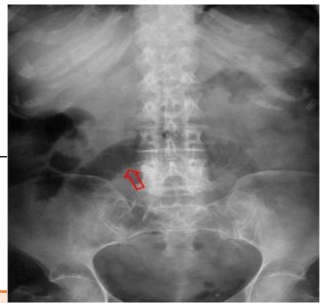Signo del abdomen sin aire.

Se asocia la isquemia intestinal, especialmente con oclusión mesentérica venosa, puede producir grandes cantidades de líquido intraluminal dando lugar a un abdomen sin aire.



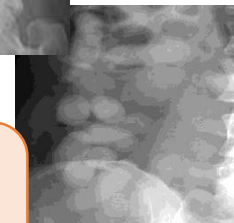Signo del Asa Centinela

Asa intestinal distendida y fija que se ve en la radiografía simple de abdomen en casos de íleo paralítico localizado (por ejemplo, en pancreatitis, diverticulitis, apendicitis, etc)



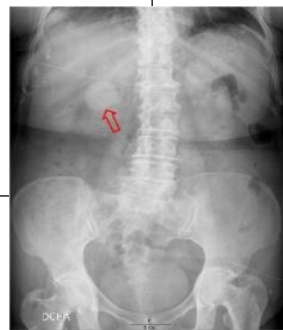Signo del Condón

Las presencias de bolas de narcóticos colocadas dentro de preservativos en el colon dan una apariencia de anillos muy típicos. En este ingenioso sistema de transporte, la bola de narcótico es envuelta por dos preservativos, cada uno de los cuales está plegado tres veces sobre sí mismo



Signo del pseudotumor duodenal

En la radiografía simple de abdomen, el bulbo duodenal lleno de líquido produce una imagen nodular o pseudotumoral, tal como vemos en la imagen (flecha).



Fuente Bibliográfica

- Enrique; S. (2015). Estudio radiológico del abdomen. Recuperado de <https://med.unne.edu.ar/sitio/multimedia/imagenes/ckfinder/files/files/11.-%20Radiolog%C3%ADa%20del%20abdomen%20normal%20y%20patologico.pdf>
- Eugenio; N. (2013). Signos radiológicos. Recuperado de <https://album-de-signos-radiologicos.com/category/signos-de-abdomen/>

