

# **UNIVERSIDAD DEL SURESTE**

## **Licenciatura en Medicina Humana**

### **Imagenología.**

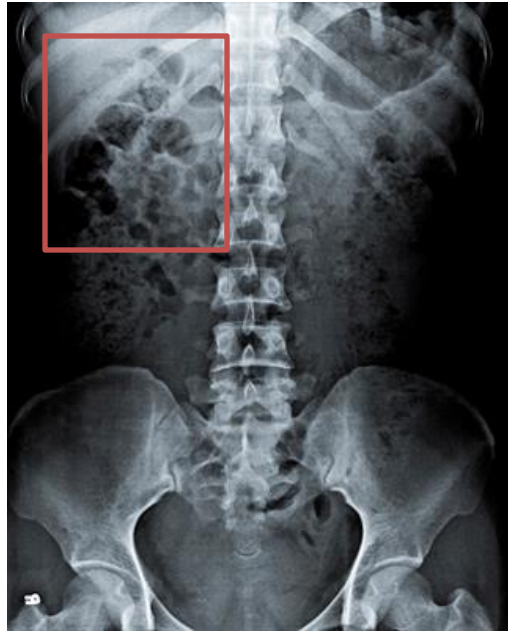
Trabajo:  
**Rx. Abdomen.**

Docente:  
**Dr. Gerardo Cancino Gordillo.**

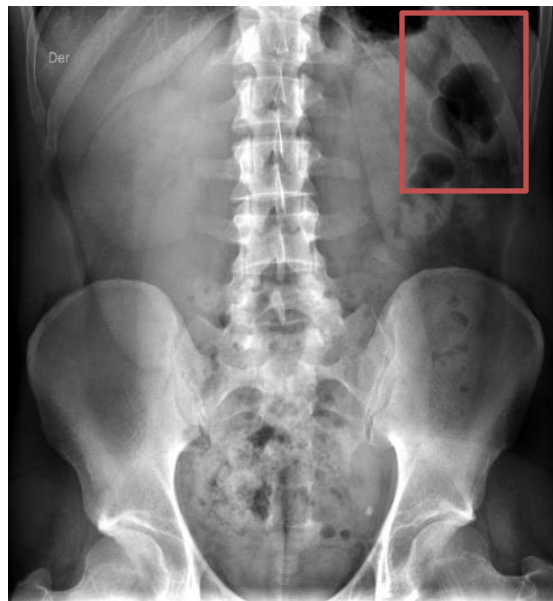Alumno:  
**Mario Alberto Gordillo Martinez.**

Semestre y Grupo:  
**4° "A"**

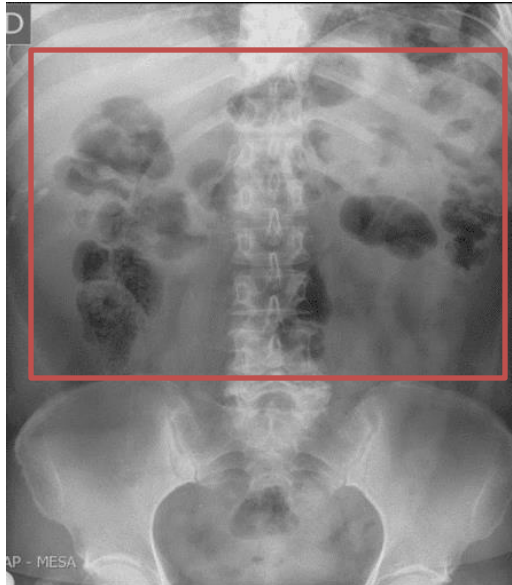
**Comitán de Domínguez, Chiapas 00 de agosto del 2020.**



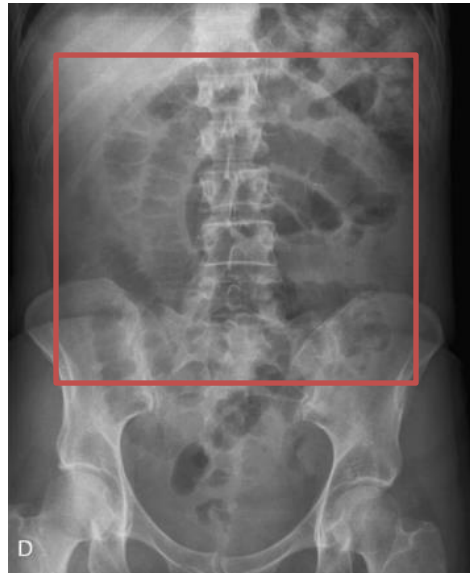- FICHA DE IDENTIFICACION: Hombre
- TECNICA Y TIPO DE PROYECCION: Poco penetrada y Anteroposterior
- VALORACION GLOBAL Y QUE INSTRUMENTO, DISPOSITIVO, DRENAJE O VIA CORRESPONDE LO OBSERVADO:
- SILUETAS DE LAS ESTRUCTURAS SOLIDAS: Siluetas normales.
- LOCALIZACION DEL AIRE: Normal, se encuentra en el intestino grueso
- PRESENCIA DE IMÁGENES ANORMALES: Identifico una estructura llena de aire que esta acumulada en el hipocondrio izquierdo.



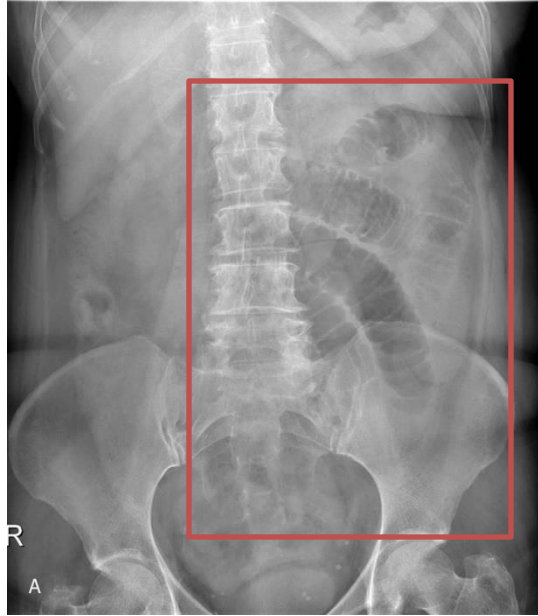
- FICHA DE IDENTIFICACION: Hombre
- TECNICA Y TIPO DE PROYECCION: Muy penetrada y Posteroanterior (PA)
- VALORACION GLOBAL Y QUE INSTRUMENTO, DISPOSITIVO, DRENAJE O VIA CORRESPONDE LO OBSERVADO:
- SILUETAS DE LAS ESTRUCTURAS SOLIDAS: siluetas normales y una pequeña desviación a la izquierda de las vertebrae lumbares entre 5ta y 4ta.
- LOCALIZACION DEL AIRE: Anormal
- PRESENCIA DE IMÁGENES ANORMALES: Identifico una nivel de aire en el hipocondrio derecho y parte del flanco derecho.



- FICHA DE IDENTIFICACION: Hombre
- TECNICA Y TIPO DE PROYECCION: Muy penetrada, Anteroposterior. (AP)
- VALORACION GLOBAL Y QUE INSTRUMENTO, DISPOSITIVO, DRENAJE O VIA CORRESPONDE LO OBSERVADO:
- SILUETAS DE LAS ESTRUCTURAS SOLIDAS: Normales
- LOCALIZACION DEL AIRE: Anormal
- PRESENCIA DE IMÁGENES ANORMALES: Identifico cúmulos de aire en hipocondrio izquierdo y derecho, flanco izquierdo y derecho, epigastrio e hipogastrio.



- FICHA DE IDENTIFICACION: Hombre.
- TECNICA Y TIPO DE PROYECCION: Poco penetrada, Posteroanterior. (PA)
- VALORACION GLOBAL Y QUE INSTRUMENTO, DISPOSITIVO, DRENAJE O VIA CORRESPONDE LO OBSERVADO:
- SILUETAS DE LAS ESTRUCTURAS SOLIDAS: Normal
- LOCALIZACION DEL AIRE: Anormal.
- PRESENCIA DE IMÁGENES ANORMALES: Se observa que los intestinos presentan una anomalía en su posición.



- FICHA DE IDENTIFICACION: Mujer.
- TECNICA Y TIPO DE PROYECCION: Poco penetrada, Posteroanterior (PA)
- VALORACION GLOBAL Y QUE INSTRUMENTO, DISPOSITIVO, DRENAJE O VIA CORRESPONDE LO OBSERVADO:
- SILUETAS DE LAS ESTRUCTURAS SOLIDAS: Anormales, la columna presenta una pequeña inclinación a la derecha.
- LOCALIZACION DEL AIRE: Normal.
- PRESENCIA DE IMÁGENES ANORMALES: Inflación en los intestinos, ubicado en hipocondrio izquierdo, flanco izquierdo y en mesogastrio.

### Referencia bibliográfica:

- [https://www.google.com/search?q=rx+de+abdomen&sxsrf=ALeKk01HFbl2SFcDn9QC\\_bGdgsVkOeNNbA:1602725629047&source=Inms&tbm=isch&sa=X&ved=2ahUKEwiZr6qeurXsAhVCI6wKHWPLDnYQ\\_AUoAXoECA0QAw&biw=1366&bih=657](https://www.google.com/search?q=rx+de+abdomen&sxsrf=ALeKk01HFbl2SFcDn9QC_bGdgsVkOeNNbA:1602725629047&source=Inms&tbm=isch&sa=X&ved=2ahUKEwiZr6qeurXsAhVCI6wKHWPLDnYQ_AUoAXoECA0QAw&biw=1366&bih=657)
-