



Universidad del Sureste
Escuela de Medicina Humana



SEMESTRE:

4º A

MATERIA:

IMAGENOLOGÍA.

TRABAJO:

MAPA MIXTO

DOCENTE:

DR. GERARDO CANCINO.

ALUMNO (A):

IRIANA YAYLÍN CAMPOSECO PINTO.

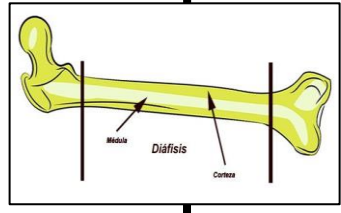
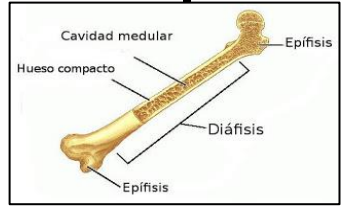
COMITAN DE DOMINGUEZ, CHIAPAS, 23 DE AGOSTO DEL 2020.

Principios Básicos De La Radiología

La radiología se considera como un procedimiento rutinario empleado para establecer diagnósticos y pronósticos en afecciones del aparato locomotor y otras estructuras.


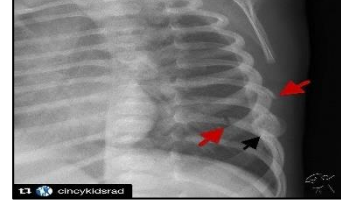
Diáfisis

Eje De Un Hueso Largo.

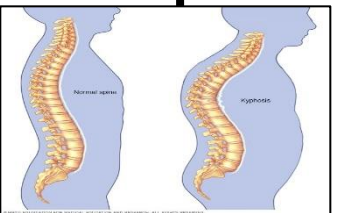
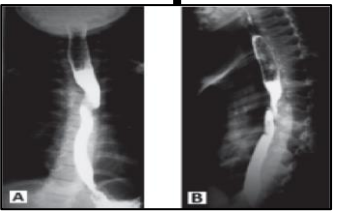
Callo Óseo

Formación De Hueso Nuevo Como Respuesta A Una Fractura En El Lado Interno (Endosito) O Externo (Periostio) Del Mismo.

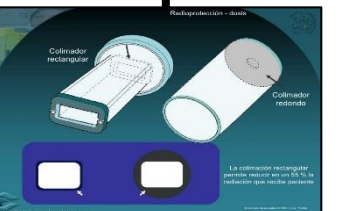
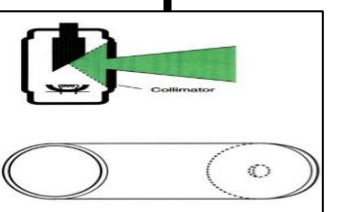
Cifosis

Flexión Anormal De La Espina Toracolumbar En El Plano Sagital Que Hace Que El Dorso Aparezca Más Convexo De Lo Normal.



Colimador

Mecanismo Empleado Para Restringir El Campo Cubierto Por El Haz De Rayos X.



Contraste

Grado De Definición De Una Radiografía Entre Las Diferentes Estructuras Adyacentes De Diferentes Radiopacidades.


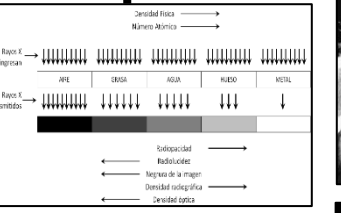
Definición

Claridad Con La Cual Se Ven Los Detalles De Las Radiografías.

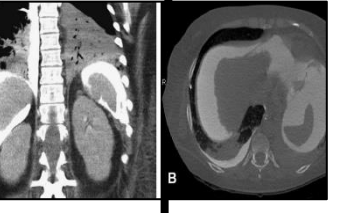

Densidad

Peso De Un Tejido Por Unidad De Volumen.



Doble Contraste

Técnica Consistente En Emplear Un Medio De Contraste Positivo Y Otro Negativo (P.E: Aire Y Bario).

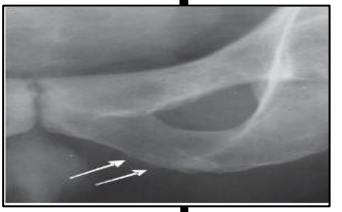

Efecto De Borde

Línea Radiolúcida Que Se Crea En Un Hueso Como Consecuencia De Un Borde Superimpuesto De Otro.

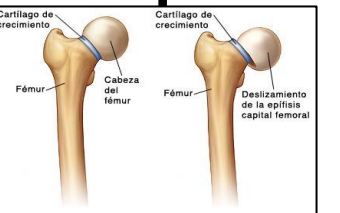
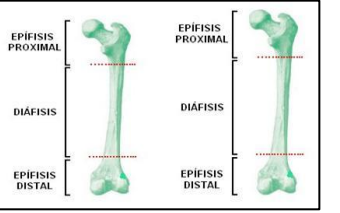
Antesofito

Formación De Hueso Nuevo En Las Zonas De Inserción De Ligamentos, Tendones O Cápsula Articular.



Epífisis

Centros Separados De Osificación En Cada Extremo De Un Hueso Largo.

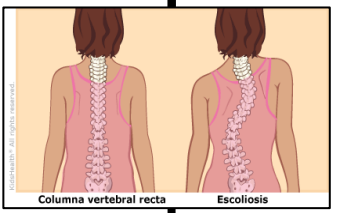

Esclerosis

Opacidad Incrementada Del Hueso.

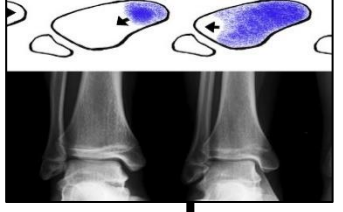
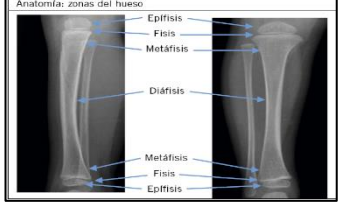

Escoliosis

Curvatura Laterolateral De La Espina Toracolumbar.

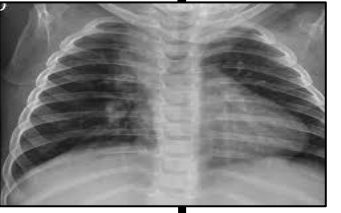
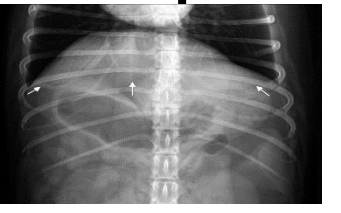
Fisis

Placa De Crecimiento De Un Hueso Largo.

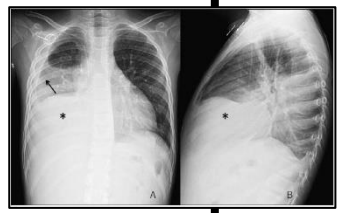

Granularidad

Falta De Homogeneidad En Una Imagen Radiológica Debido Al Agrupamiento De Partículas De Plata.

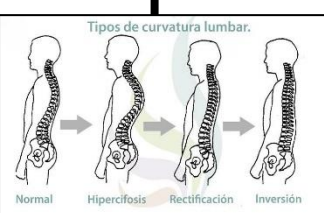
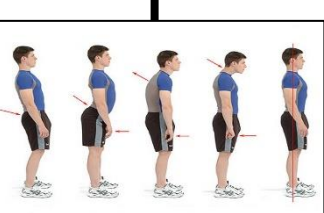
Línea De Fluido

Límite De La Separación Entre Una Zona Radioopaca Distal (Fluido) Y Otra Radiolúcida Proximal (Normalmente Aire).

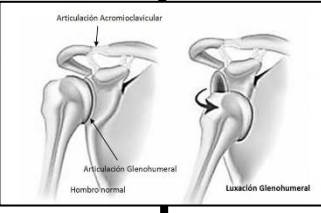
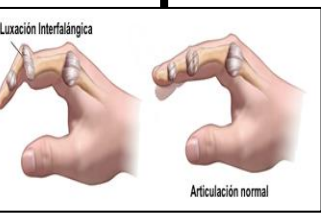
Lordosis

Extensión Anormal De La Espina Toracolumbar En El Plano Sagital.

Luxación

Desplazamiento Total De Una Articulación.

CITA BIBLIOGRÁFICA.

<https://www.equisan.com/index.php/radiologia/principios-de-radiologi>

<https://core.ac.uk/download/pdf/154796146.pdf>