



Universidad del Sureste
Escuela de Medicina Humana



SEMESTRE:

4º A

MATERIA:

IMAGENOLOGÍA.

TRABAJO:

RADIOGRAFÍA ABDOMINAL.

DOCENTE:

DR. GERARDO CANCINO.

ALUMNO (A):

IRIANA YAYLÍN CAMPOSECO PINTO.

CLAVE:

1

COMITAN DE DOMINGUEZ, CHIAPAS, 14 DE OCTUBRE DEL 2020.

Nombre completo: Jose Carlos López.

Edad: 38 años.

Sexo: Masculino

Estado civil: Casado.

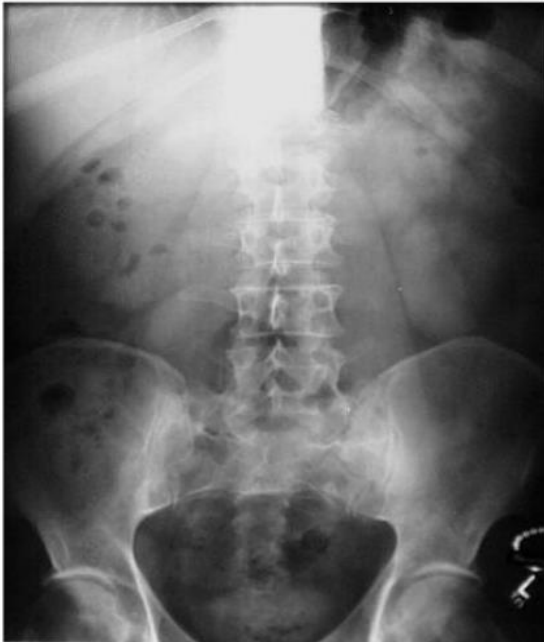Ocupación: Comerciante.

Ciudad: Huehuetenango, Guatemala.

Radiografía anteroposterior.

Radiografía lordótica.

- Contaste suficiente lo cual se logra ver la pared abdominal, y la grasa de los flancos.
- Los músculos psoaps.
- Los riñones.
- Las costillas inferiores.
- Y las apófisis transversas de las vértebras lumbares.



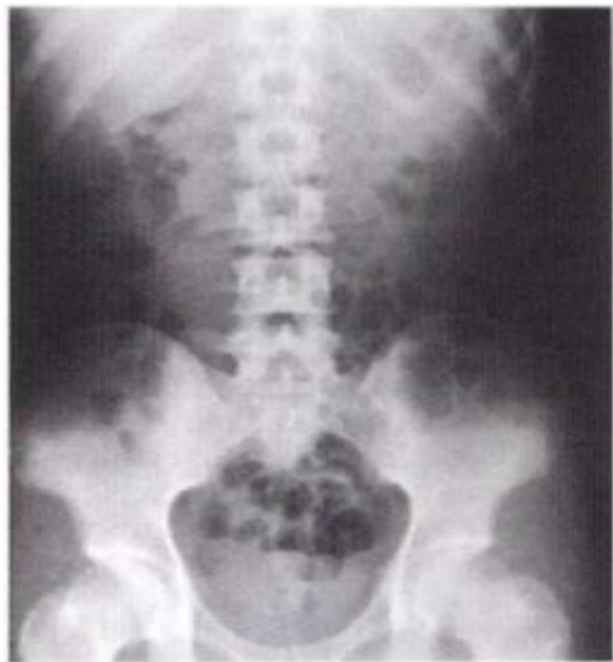Nombre completo:

Edad: 30 años.

Sexo: Masculino

Estado civil: Casado.

Ocupación: Comerciante.



Radiografía de abdomen anteroposterior.

- Densidad agua.
- Adulto sano.
- intestino delgado no se vé en la porción central del abdomen.
- Se encuentra gas en el intestino grueso, lo cual es anormal.

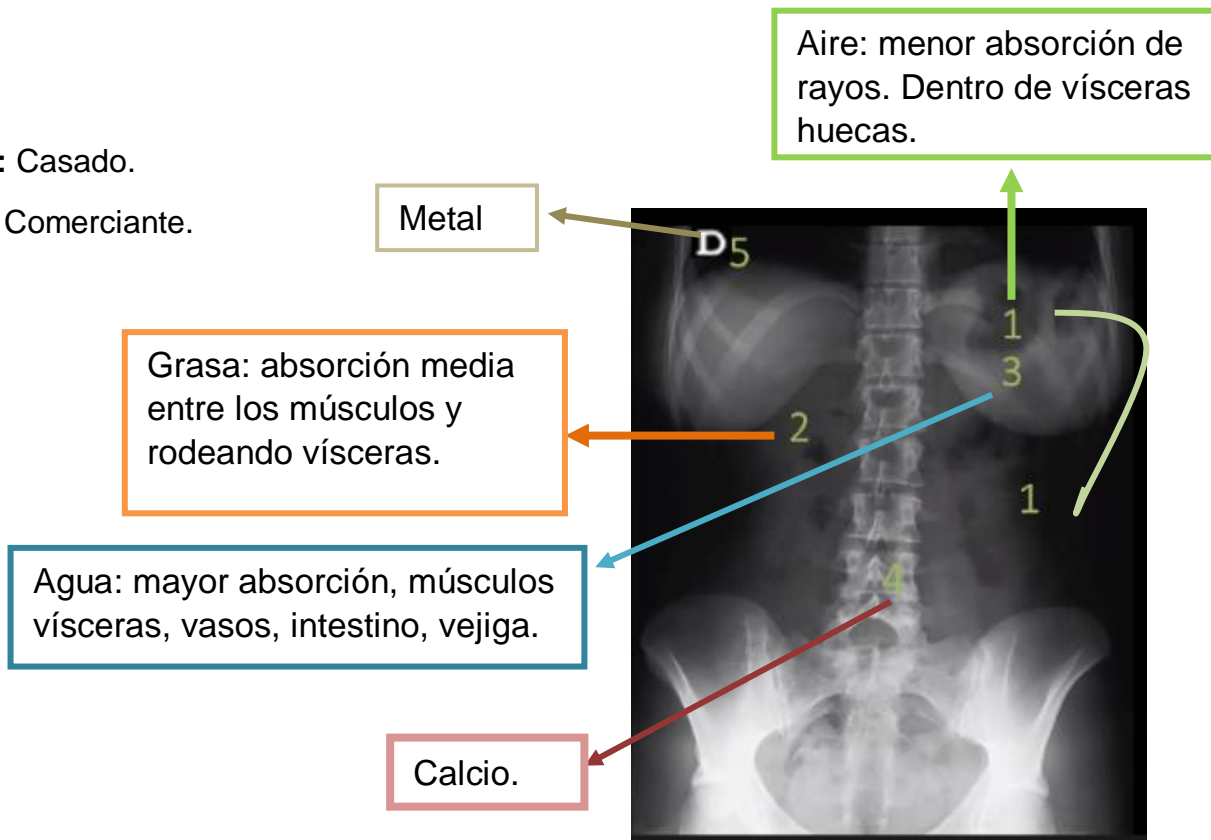
Nombre completo: María Eugenia Martínez.

Edad: 29

Sexo: F

Estado civil: Casado.

Ocupación: Comerciante.



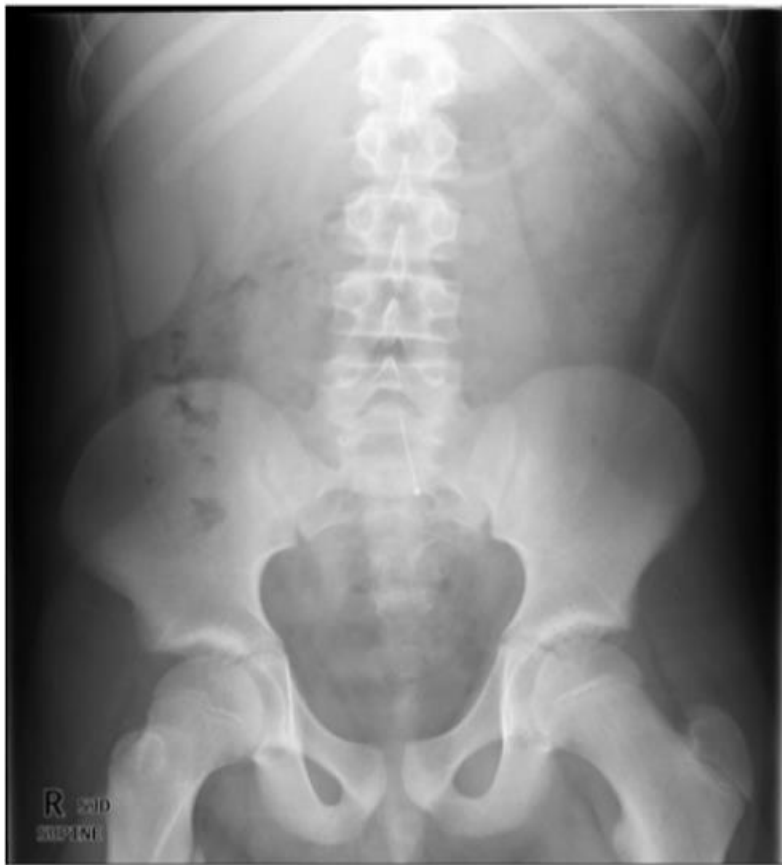Nombre completo:

Edad: 37 años.

Sexo: Masculino

Estado civil: Casado.

Ocupación: Comerciante.



Tejidos blandos rodeados por grasa.

- Músculos psoas.
- Contorno renal.
- Sombra hepática.
- Sombra esplénica.
- Flancos.
- Vejiga urinaria.