

Universidad del Sureste

Licenciatura en Medicina Humana

Materia:

Inmunología.

Trabajo:

Recuadro de las estructuras anatómicas del abdomen.

Docente:

Dr. Gerardo Cancino Gordillo.

Alumno:

Citlali Berenice Fernández Solís.

Semestre y grupo:

4º "A"

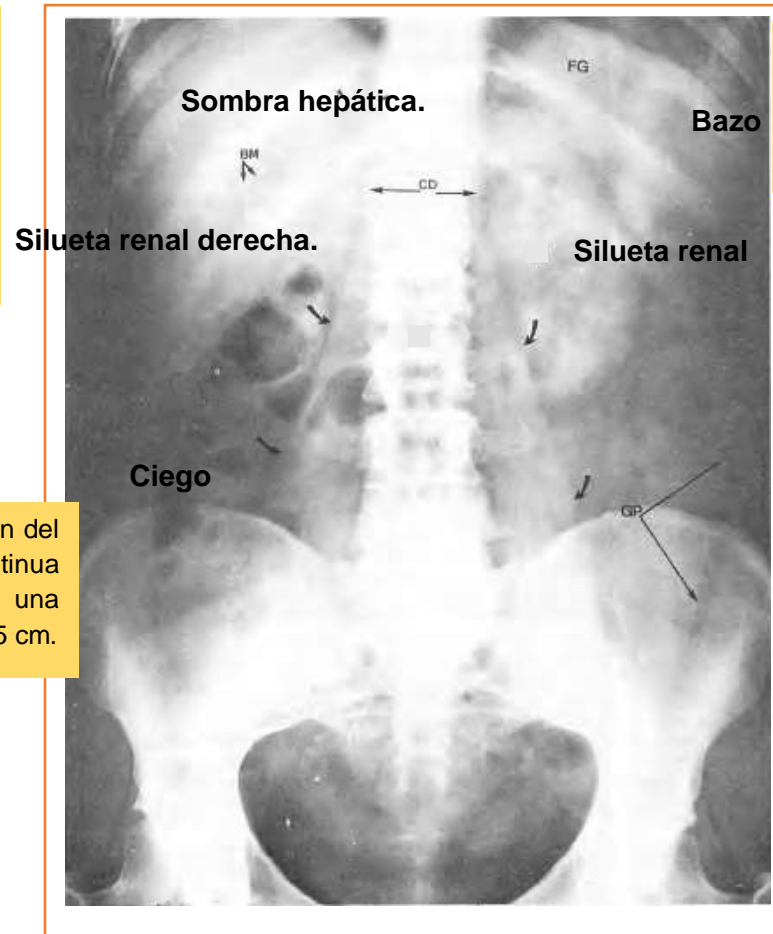
Comitán de Domínguez, Chiapas al 22 de septiembre del 2020.

Estructuras anatómicas del abdomen:

La radiografía del abdomen simple permite observar:

El hígado pesa unos 1500 g y supone un 2.5% del peso corporal en el adulto. Se localiza en el cuadrante superior derecho del abdomen, se sitúa por debajo de las costillas 7ª a 11ª del lado derecho y atraviesa la línea media hacia el pezón izquierdo.

El bazo se sitúa en el hipocondrio izquierdo y tiene una longitud aproximada de 10-15 cm.



El ciego es la primera porción del intestino grueso que se continua del colon ascendente, tiene una longitud y una anchura de 7.5 cm.

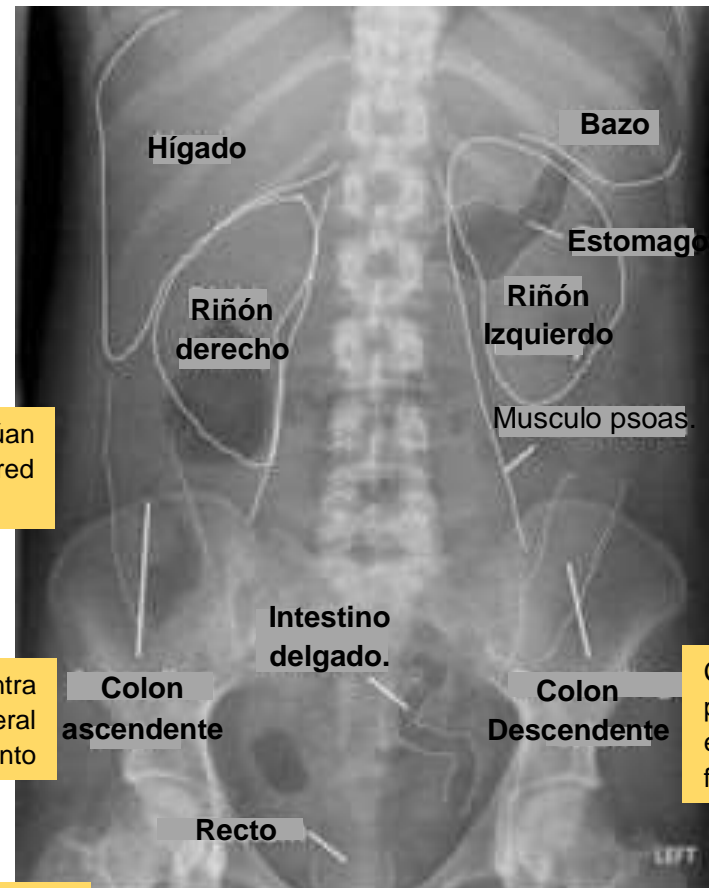Estructuras anatómicas del abdomen:

El hígado pesa unos 1500 g supone un 2.5% del peso corporal en el adulto. Se localiza en el cuadrante superior derecho del abdomen, se sitúa por debajo de las costillas 7ª a 11ª del lado derecho y atraviesa la línea media hacia el pezón izquierdo.

Los riñones se sitúan retroperitonealmente en la pared posterior del abdomen (T12-L3)

Colon ascendente: Se encuentra separado de la pared anterolateral del abdomen por el omento

Intestino delgado: Está formado por el duodeno, yeyuno e íleon. Se extiende desde el píloro hasta la unión ileocecal.



El estómago es la porción expandida del tubo digestivo que se encuentra en el esófago y el intestino delgado.

Psoas: Es un músculo largo, grueso y fusiforme lateral a las vértebras lumbares.

Colon descendente: Ocupa una posición secundaria retroperitoneal entre la flexura cólica izquierda y la fosa iliaca izquierda.

El recto es la parte terminal del intestino grueso, principalmente retroperitoneal y subperitoneal. El recto se continúa inferiormente con el conducto anal.