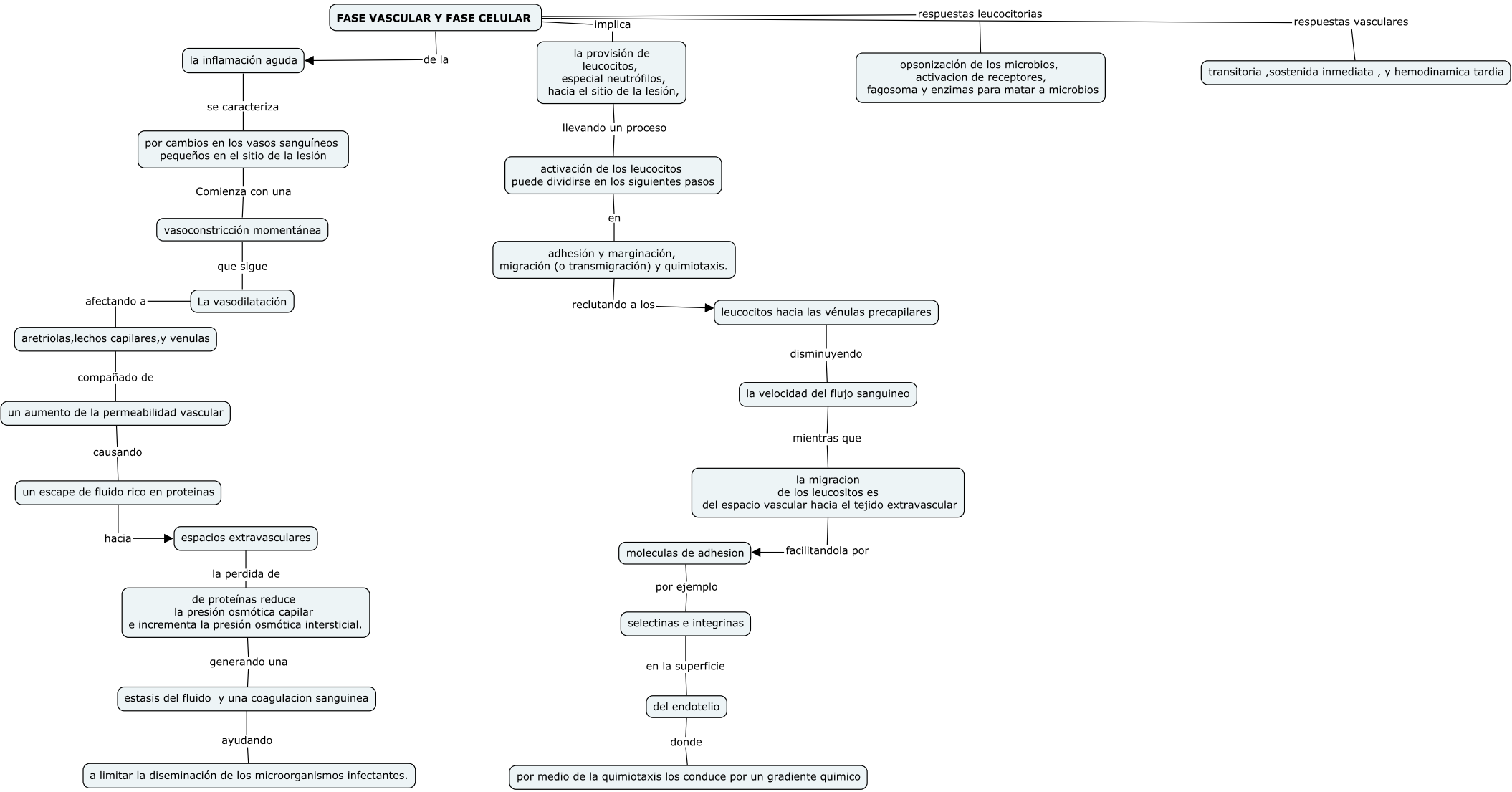
FASE VASCULAR Y FASE CELULAR
de la
la inflamación aguda
se caracteriza
por cambios en los vasos sanguíneos pequeños en el sitio de la lesión
Comienza con una
vasoconstricción momentánea
que sigue
La vasodilatación
afectando a
aretriolas,lechos capilares,y venulas
compañado de
un aumento de la permeabilidad vascular
causando
un escape de fluido rico en proteinas
hacia
espacios extravasculares
la perdida de
de proteínas reduce la presión osmótica capilar e incrementa la presión osmótica intersticial.
generando una
estasis del fluido y una coagulacion sanguinea
ayudando
a limitar la diseminación de los microorganismos infectantes.
implica
la provisión de leucocitos, especial neutrófilos, hacia el sitio de la lesión,
llevando un proceso
activación de los leucocitos puede dividirse en los siguientes pasos
en
adhesión y marginación, migración (o transmigración) y quimiotaxis.
reclutando a los
leucocitos hacia las vénulas precapilares
disminuyendo
la velocidad del flujo sanguineo
mientras que
la migracion de los leucositos es del espacio vascular hacia el tejido extravascular
facilitandola por
moleculas de adhesion
por ejemplo
selectinas e integrinas
en la superficie
del endotelio
donde
por medio de la quimiotaxis los conduce por un gradiente quimico
respuestas leucocitorias
opsonización de los microbios, activacion de receptores, fagosoma y enzimas para matar a microbios
respuestas vasculares
transitoria ,sostenida inmediata , y hemodinamica tardia