

Frontera Comalapa, Chiapas

18 de julio de 2020.

Examen práctico.

Catedrático:

Ángel Ernesto Estrada Ramírez

**Presenta el
alumno:**

Lucy Regina Domínguez
Castillo.

**3er cuatrimestre “A
“Maestría En
Administración De
Sistemas En Salud.**

Reporte de Historial Clínico



Consultorio del Dr. Jose Luis Cortázar Vélez Medicina General Número de autorización:

REPORTE DEL HISTORIAL CLÍNICO

Fecha de consulta: 18/07/2020 a las 15:16 h.

Nota de consulta:

Paciente: La Parra Morales Itzabe de Jesús Exp: 2

Localidad: B. Laureles M-6 C-22
Seg. Pop:302215-01

Cuenta con cartilla de vacunación actualizada y esquema de vacunación completo.

Hora: 15:16 pm P. paciente femenina de 18 años, acude a la unidad de salud a control de planificación familiar

Peso: 57,700 kg subsecuente.

Talla: 1.50 cm

F/c: 79X'

S. asintomática, con signos vitales normales

F/r: 18 X'

T/a: 120/70 mm/hg

O. paciente femenina, consciente, orientada en sus tres esferas psicológicas, se observa:

Tempe: 36.2°C normocéfalo, cabello normal resistente, piel con buena coloración de tegumentos rosado uni-

IMC: 22.82 forme, hidratada sin edema, sin presencia de lesiones cutáneas, ojos con buena coordinación

C.C.:88 cm de ambos con movimientos oculares y alineamiento paralelo normal, oídos con buena audición, percibe sonidos en ambos oídos, nariz simétrica, recta, no hay secreción, no hay inflamación, color mismo que la piel sin dolor ni lesiones con buena entrada de aire, tabique nasal intacto sin dolor senos faciales bien delimitados, contiene aire, boca, labios con textura húmeda, mucosas orales hidratadas, cuello sin datos patológicos, mamas con pezones bien formados adecuados para la lactancia materna, tórax con ruidos cardiacos rítmicos 74 x' de buen tono e intensidad sin soplos agregados, campos pulmonares con buena entrada y salida de aire 20 x', con T/A 110/60 mm/hg, miembros superiores en funciones normales, abdomen sin manchas, color mismo que la piel uniforme, blando, movimientos simétricos originados por la respiración, peristaltismo sin dolor a la palpación, genitales de acuerdo a edad y sexo, miembros inferiores sin edema en funciones normales.

A.DX: sobrepeso

Control de la fertilidad .Control de planificación familiar se le otorga inyectable

noristerona y estradiol 50 mg,5mg intramuscular profunda

Reporte de Historial Clínico



Consultorio del Dr. Jose Luis Cortázar Vélez Medicina General Número de autorización:

Plan y tratamiento: Orientación sobre:

- Salud sexual y reproductiva
- prevención de cáncer de mama
- prevención cáncer cervicouterino
- no se le realiza cuestionario de factor de riesgo no hay en la unidad de salud
- prevención de violencia familiar, no hay cuestionarios en la unidad de salud
- prevención de adicciones no hay cuestionario de audit y fargeston en la unidad de salud
- prevención de VIH/SIDA, no se le realiza prueba rápida no hay en la unidad de salud

Pronostico: Reservado a evolución

Cita en 1 mes.

Diagnóstico:

control de fertilidad planificacion familiar

Tratamiento:

Noretisterona/estradiol de 50mg/5mg 1 ml I.M.

Próxima cita: 1 mes

Reporte de Historial Clínico



Consultorio del Dr. Jose Luis Cortázar Vélez Medicina General Número de autorización:

Receta

Nombre: Laparra Morales Itzabe de Jesus **Fecha:** 18/jul/2020

Noretisterona/estradiol de 50mg/5mg 1 ml .

Próxima cita: 1 mes

Reporte de Historial Clínico



Consultorio del Dr. Jose Luis Cortázar Vélez Medicina General Número de autorización:

REPORTE DEL HISTORIAL CLÍNICO

Fecha de consulta: 18/07/2020 a las 14:21 h.

Nota de consulta:

Paciente: Calderon Robleeron Asli

Belen Exp:

Localidad: B. Laureles

M-4

C-12

Seg. Pop:

Fecha: 18/07/2020 Cuenta con cartilla de vacunación actualizada y esquema de vacunación completo.

Hora: 14:21 pm P. paciente femenina de 18 años, acude a la unidad de salud para control de lactancia materna

Peso: 53,700 kg subsecuente.

Talla: 1.45 cm

F/c: 74 X'

S. asintomática, con signos vitales normales

F/r: 20 X'

T/a: 110/60 mm/hg O. paciente femenina, consciente, orientada en sus tres esferas psicológicas, se observa:

Tempe: 36.5°C normocéfalo, cabello normal resistente, piel con buena coloración de tegumentos rosado uni-

IMC: 25.57 forme, hidratada sin edema, sin presencia de lesiones cutáneas, ojos con buena coordinación

C.C.:84 cm de ambos con movimientos oculares y alineamiento paralelo normal, oídos con buena audición, percibe sonidos en ambos oídos, nariz simétrica, recta, no hay secreción, no hay inflamación, color mismo que la piel sin dolor ni lesiones con buena entrada de aire, tabique nasal intacto sin dolor senos faciales bien delimitados, contiene aire, boca, labios con textura húmeda, mucosas orales hidratadas, cuello sin datos patológicos, mamas con pezones bien formados adecuados para la lactancia materna, tórax con ruidos cardiacos rítmicos 74 x' de buen tono e intensidad sin soplos agregados, campos pulmonares con buena entrada y salida de aire 20 x', con T/A 110/60 mm/hg, miembros superiores en funciones normales, abdomen sin manchas, color mismo que la piel uniforme, blando, movimientos simétricos originados por la respiración,

Domicilio del consultorio

Teléfonos:

Reporte de Historial Clínico



Consultorio del Dr. Jose Luis Cortázar Vélez Medicina General Número de autorización:

peristaltismo sin dolor a la palpación, genitales de acuerdo a edad y sexo, miembros inferiores sin edema en funciones normales.

A.DX: sobrepeso

Control de lactancia materna.

1.-Fumarato Ferroso tabletas de 200mg via oral 1 C/24 horas sin suspender.

2.-Calcio Efervecente

tableta efervescente via oral de 500mg por 1 mes

3.- ácido fólico de 400 mcg 1 tableta cada 24 horas por 3 meses

recomendaciones: comer frutas y verduras, semillas , atoles.

Plan y tratamiento: Orientación sobre:

-Salud sexual y reproductiva

-prevención de cáncer de mama

-prevención cáncer cervicouterino

-no se le realiza cuestionario de factor de riesgo no hay en la unidad de salud

-prevención de violencia familiar, no hay cuestionarios en la unidad de salud

- prevención de adicciones no hay cuestionario de audit y fargeston en la unidad de salud

-prevención de VIH/SIDA, no se le realiza prueba rápida no hay en la unidad de salud

Pronostico: Reservado a evolución

Cita en 1 mes.

Diagnóstico:

En estudio

Tratamiento:

1.-Fumarato Ferroso tabletas de 200mg via oral 1 C/24 horas sin suspender.

2.-Calcio Efervecente 1 tableta efervescente via oral de 500mg por 1 mes

Domicilio del consultorio

Teléfonos:

Reporte de Historial Clínico

Consultorio del Dr. Jose Luis Cortázar Vélez Medicina General Número de autorización:



3.- ácido fólico de 400 mcg 1 tableta cada 24 horas por 3 meses

recomendaciones: comer frutas y verduras, semillas , atoles.

Próxima cita: 1 mes

Receta

1.-Fumarato Ferroso tabletas de 200mg via oral 1 C/24 horas sin suspender.

2.-Calcio Efervescente 1 tableta via oral de 500mg por 1 mes

3.- ácido fólico de 400 mcg 1 tableta cada 24 horas por 3 meses

recomendaciones: comer frutas y verduras, semillas , atoles.

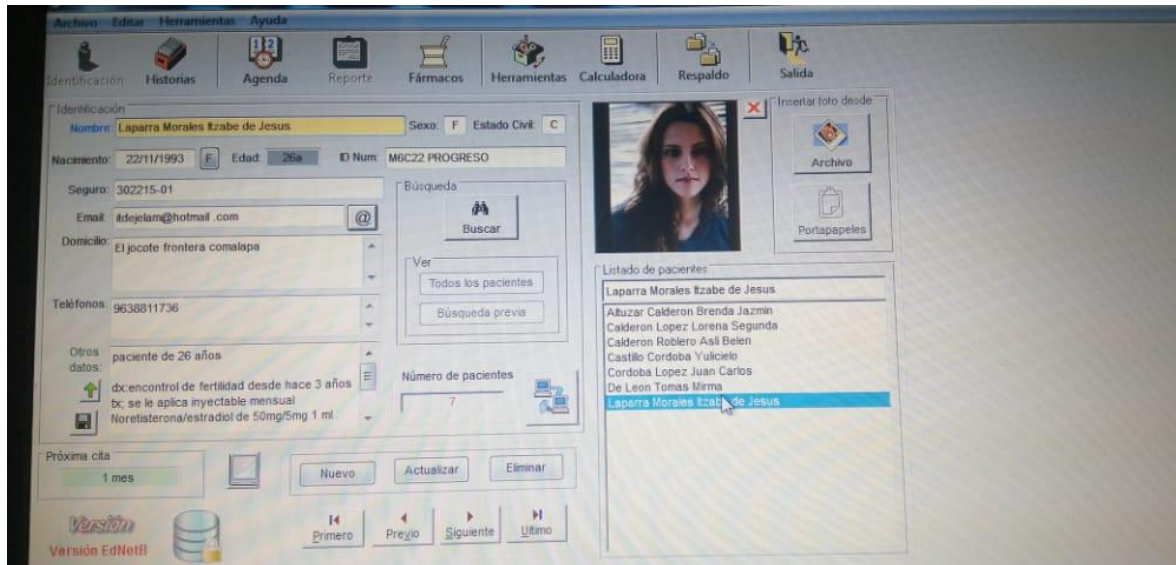
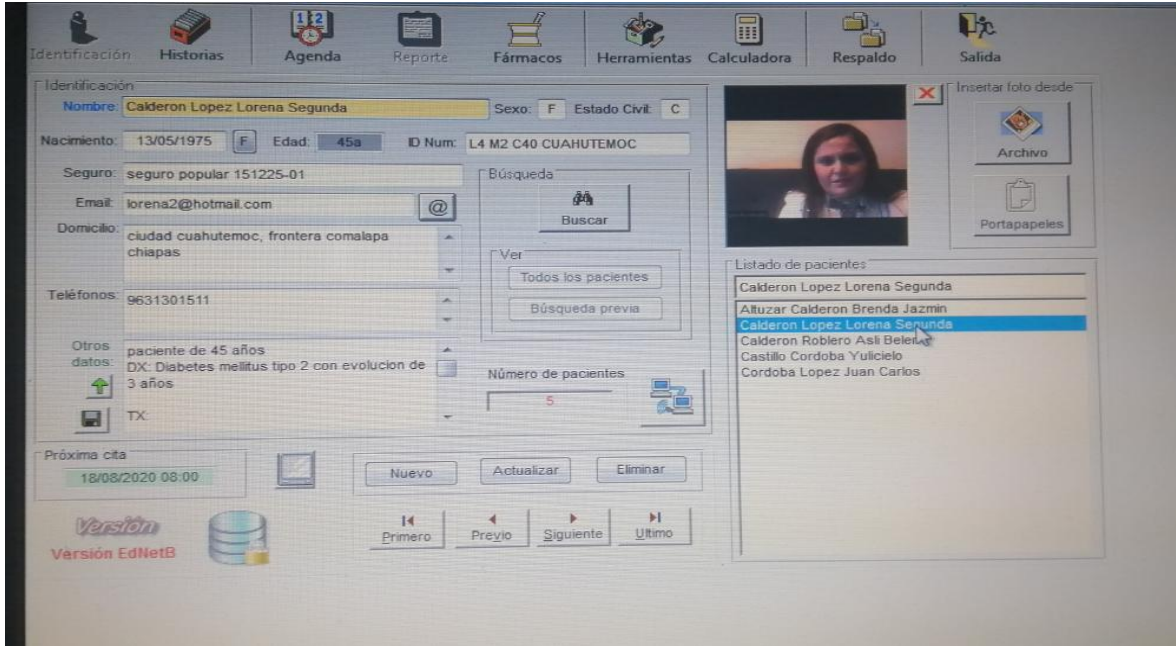
Próxima Cita: 1 mes

Reporte de Historial Clínico



Consultorio del Dr. Jose Luis Cortázar Vélez Medicina General Número de autorización:

EVIDENCIAS



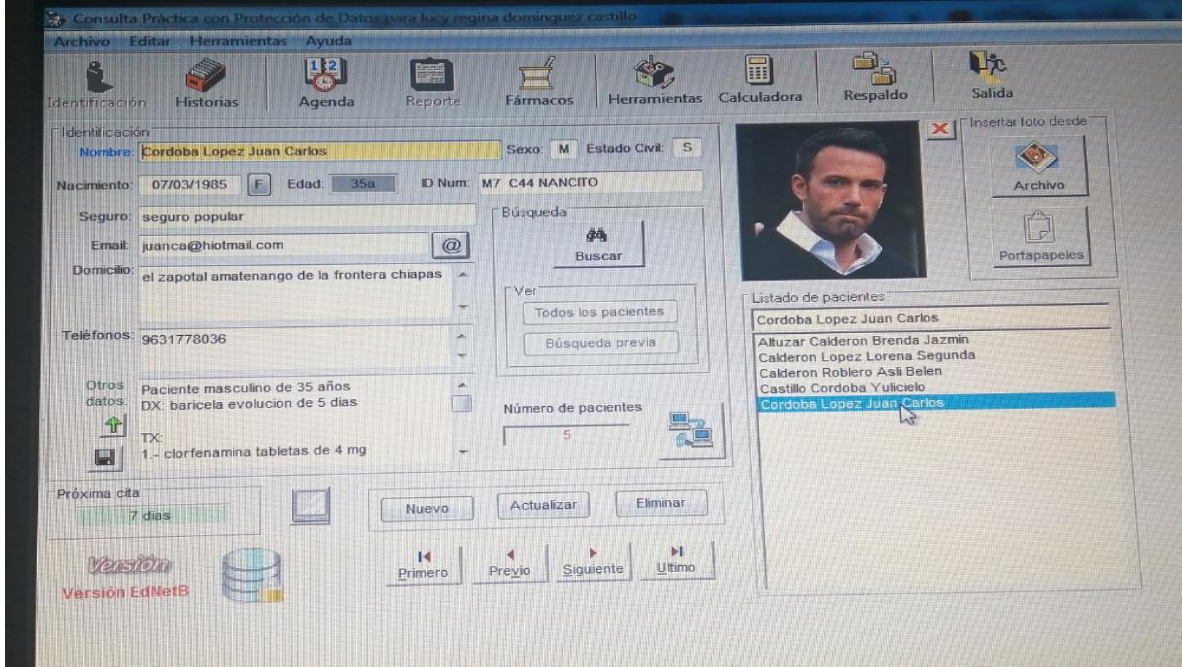
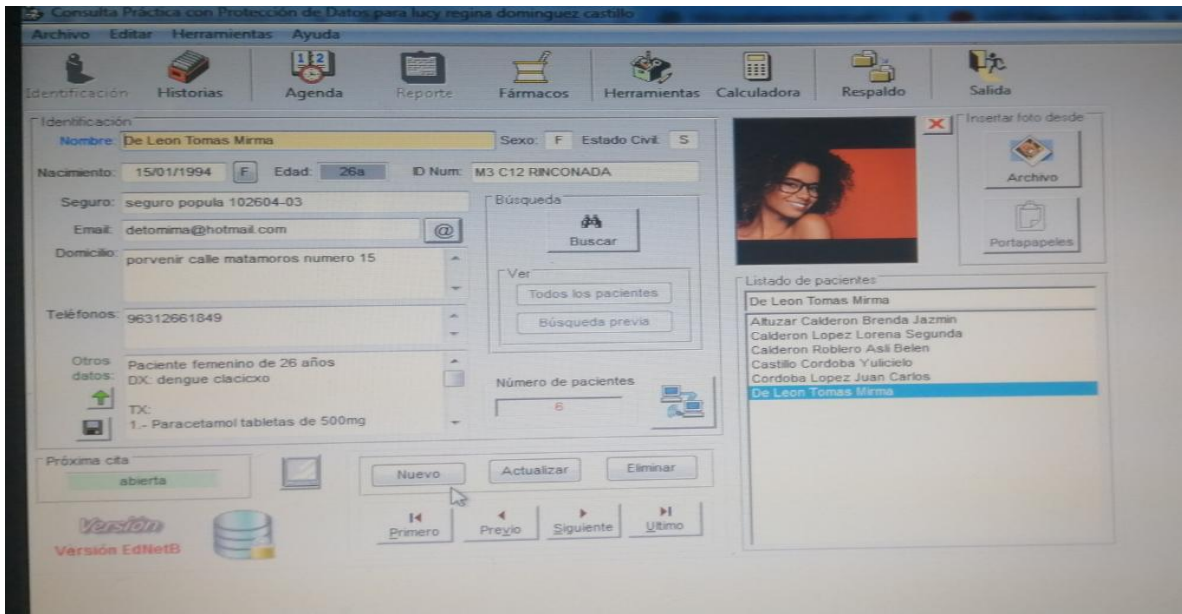
Domicilio del consultorio

Teléfonos:

Reporte de Historial Clínico



Consultorio del Dr. Jose Luis Cortázar Vélez Medicina General Número de autorización:



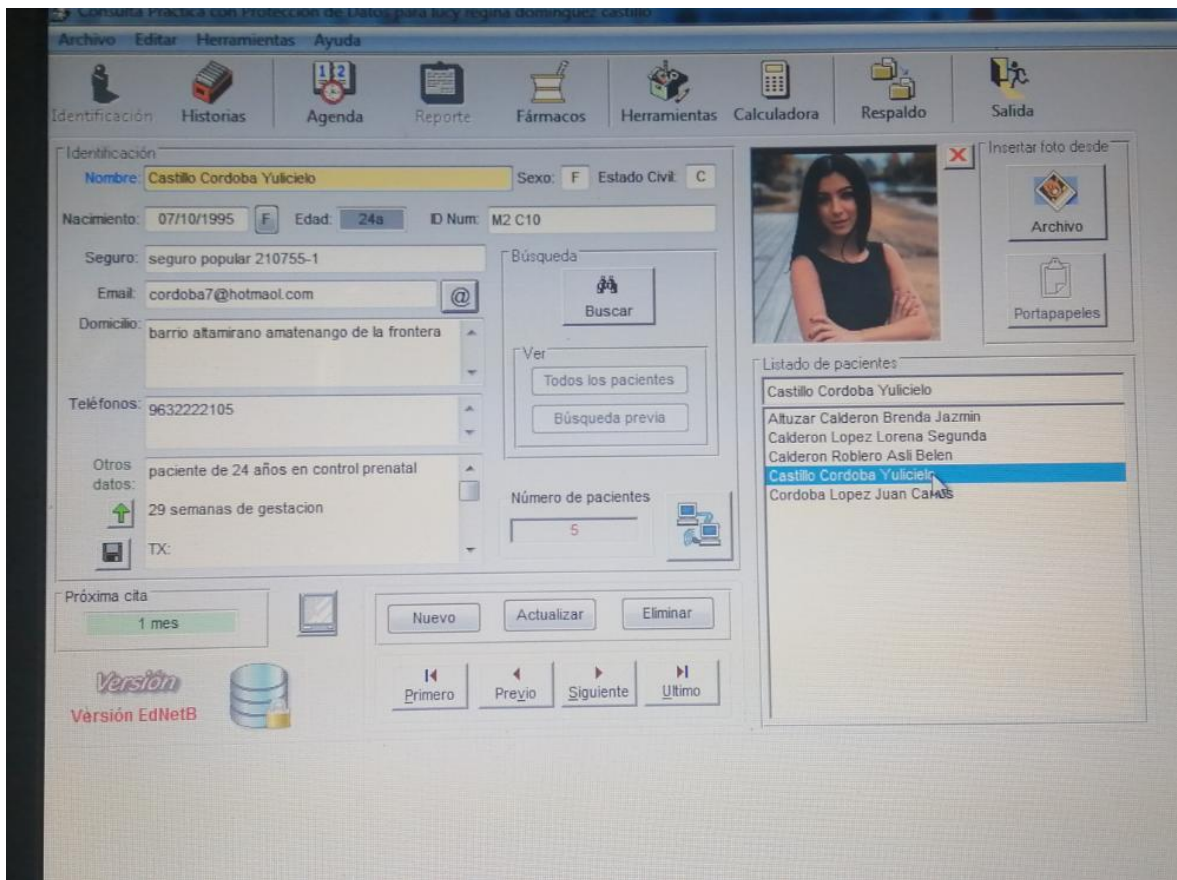
Domicilio del consultorio

Teléfonos:

Reporte de Historial Clínico



Consultorio del Dr. Jose Luis Cortázar Vélez Medicina General Número de autorización:



Domicilio del consultorio

Teléfonos:

Reporte de Historial Clínico



Consultorio del Dr. Jose Luis Cortázar Vélez Medicina General Número de autorización:

Identificación: Nombre: Altuzar Calderon Brenda Jazmin Sexo: F Estado Civil: S
Nacimiento: 22/12/1999 Edad: 20a ID Num: M4 C5 LAALBORADA
Seguro: seguro hidalgo 1400
Email: brendacal@gmail.com
Domicilio: sintalapa
Teléfonos: 9611778231
Otros datos: Paciente femenino de 20 años
DX: epilepsia con evolucion de hace 4 años
TX: 1.- carbamacepina tabletas de 200mg
Próxima cita: 1 mes
Nuevo Actualizar Eliminar
Versión EdNetB

Insertar foto desde:
Archivo
Portapapeles

Listado de pacientes:
Altuzar Calderon Brenda Jazmin
Altuzar Calderon Brenda Jazmin
Calderon Lopez Lorena Segunda
Calderon Roblero Asli Belen
Castillo Cordoba Yulicielo
Cordoba Lopez Juan Carlos

Archivo Editar Herramientas Ayuda
Identificación Historias Agenda Reporte Fármacos Herramientas Calculadora Respaldo Salida

Identificación: Nombre: Calderon Roblero Asli Belen Sexo: F Estado Civil: C
Nacimiento: 15/01/2002 Edad: 18a ID Num: M4 C12 LAURELES
Seguro: seguro popular 11413-01
Email: asli15@hotmail.com
Domicilio: colonia el potrerrillo amatenango de la frontera
Teléfonos: 9636317263
Otros datos: Paciente femenino de 18 años
dx: Lactancia Materna
TX: 1.-Fumarato Ferroso tabletas de 200mg via oral 1 C/24 horas sin suspender.
Próxima cita: 1 mes
Nuevo Actualizar Eliminar

Insertar foto desde:
Archivo
Portapapeles

Listado de pacientes:
Calderon Roblero Asli Belen
Altuzar Calderon Brenda Jazmin
Calderon Lopez Lorena Segunda
Calderon Roblero Asli Belen
Castillo Cordoba Yulicielo
Cordoba Lopez Juan Carlos