



Universidad del Sureste

Licenciatura en Medicina Humana




Cáncer cervicouterino y de mama

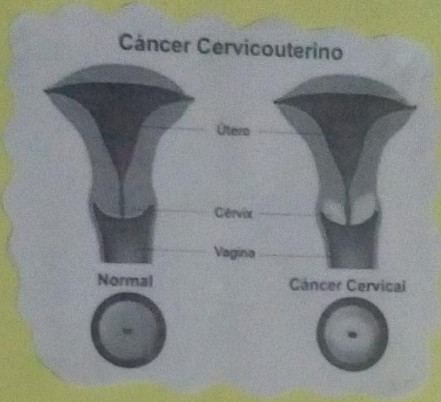
**Salud pública, rotafolio de cáncer CACU y CAMA, Docente:
Cecilio Culebro Castellanos alumno: Francisco Javier Pérez**

López, 1° semestre

Comitán de Domínguez, Chiapas a; 6 de julio de 2020.



CANCER CERVICOUTERINO

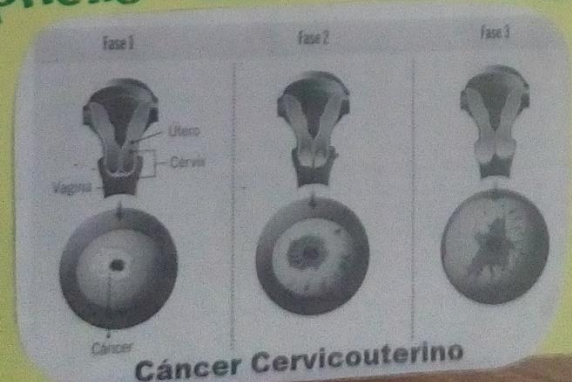


Cáncer Cervicouterino

Útero
Cérvix
Vagina

Normal Cáncer Cervical

- Tipo de cáncer desarrollado en el cuello uterino.
- Mutación celular
- Unión escamocolumnar
- Epitelio del cuello uterino



Fase 1 Fase 2 Fase 3

Útero
Cérvix
Vagina

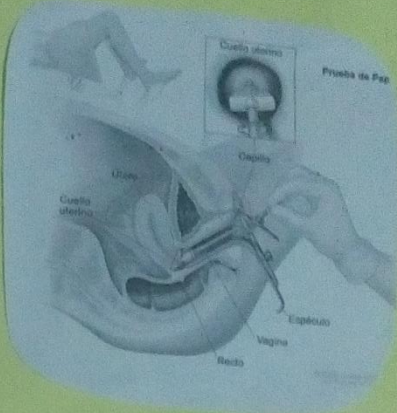
Cáncer

Cáncer Cervicouterino



DIAGNOSTICO

- Citología
- Colposcopia
- Estudio histopatológico



- Infección viral VPH latente
- Activación de la infección
- Interacción del genoma del VPH
- Genes específicos que regulan el crecimiento celular.

CANCER DE MAMA

Examen de seno
...un mensaje de DigiMed

Transformación maligna de las células epiteliales que forman el sistema ducto-lobulillar de la glándula mamaria.

- Bulto
- Piel de limón
- Pezón hundido
- Área rojiza
- Hoyuelo
- Secreción por el pezón

FACTORES DE RIESGO

Cáncer de Vano
5 FACTORES DE RIESGO

1. Tiempo de vida sexual activa
2. Consumo de alcohol
3. Fumar
4. Dieta
5. Sobrepeso

Controlables

- Ejercicio
- Dieta
- Alcohol
- Radiaciones
- Fumar
- Sobrepeso

No controlables

- Raza
- Género
- Genética
- Edad

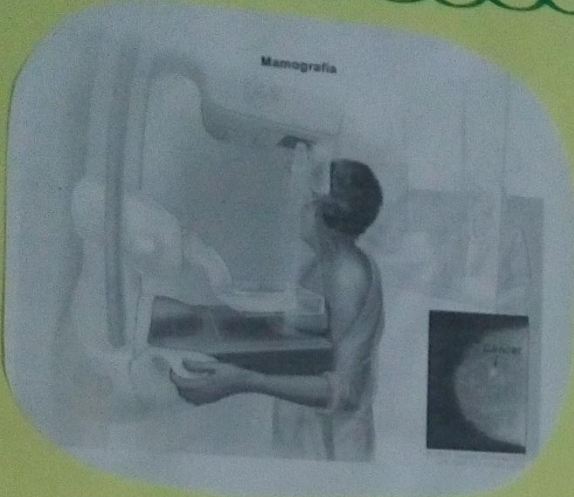
Factores que NO pueden controlarse

Raza	Género
Genética	Edad

Factores que SÍ pueden controlarse

Ejercicio	Dieta	Alcohol
Radiaciones	Fumar	Sobrepeso

DIAGNOSTICO



→ 50 a 69 años

→ **BAG**: biopsia por punción con aguja gruesa

→ **BPL**: Biopsia previa localización

→ Anatomía patológica

Tratamiento

- Cirugía
- Quimioterapia
- Radioterapia
- Tratamiento hormonal
- Dianas terapéuticas

