MATERIA: Morfología

DOCENTE: Dr. Gerardo Cancino Gordillo

ALUMNA: Dara Pamela Muñoz Martínez

GRADO: Primer Semestre

GRUPO: Único

Formación de células sanguíneas

Células madre pluripotencial o hemocitoblastos, se crean en la médula ósea roja y son cerca de 0,05-0,1%, tiene la capacidad de desarrollarse en muchos tipos celulares diferentes

Célula madre mieloide

Célula madre linfoide

UFC-E

Proeritroblasto

Reticulocito
Vida media de dos días en médula ósea. Durante este período sintetiza el 20% de la hemoglobina contenida en la célula roja. Eyección de orgánelos y núcleo se eyecta.

Eritrocito
Discos bicóncavos de un diámetro de 7-8 µm, transportan nutrientes y oxigeno, carecen de núcleo y mitocondrias, generan ATP de forma anaerobea, contiene hemoglobina lo que le da su color, esta lleva 23% del CO_2. Viven 120 días

UFC-Meg

Megacarioblasto

Megacariocitos
Células muy grandes que se dividen en 2000, a 3000 fragmentos cada fragmentos. Estos son recubiertos por una membrana plasmática

Plaquetas
Disco irregular de 2 a 4 µm con muchas vesículas, anucleares, promueven la coagulación, forman el tampón plaquetario en la hemostasia, perdura de 5-9 días

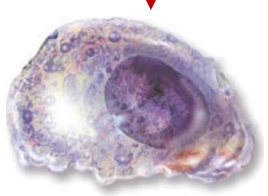

Mastocito
función importante en la respuesta del sistema inmunitario a ciertas bacterias y parásitos; además, ayudan a controlar otros tipos de respuestas inmunitarias. Contienen sustancias químicas como la histamina, la heparina, las citocinas y los factores de crecimiento.

UFC –GM

Mieloblasto eosinófilo

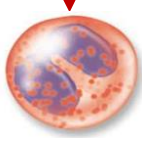

Eosinófilo
110-12 µm de diámetro; núcleo tiene de 2 lóbulos conectados por una hebra gruesa de cromatina; gránulos grandes anaranjados-rojizos rellenan el citoplasma Altos en reacciones alérgicas, infecciones parasitarias, enfermedades autoinmunitarias. Bajos por toxicidad por fármacos, estrés.

Mieloblasto basófilo

Basófilo
8-10 µm de diámetro; el núcleo tiene 2 lóbulos; los grandes gránulos citoplasmáticos se ven azul-violáceo. Bajos en embarazo, ovulación, estrés o hipertiroidismo. Altos en reacciones alérgicas, leucemias, neoplasias, hipotiroidismo.

Mieloblasto

Neutrófilo
10-12 µm de diámetro; el núcleo tiene de 2-5 lóbulos conectados por finas hebras de cromatina; el citoplasma tiene gránulos pequeños, finos, lila pálido. Altos en infección bacteriana, quemaduras, estrés, inflamación. Bajos en Exposición a radiación, toxicidad por fármacos, deficiencia de vitamina B12 o lupus eritematoso sistémico.

Monoblasto

Monocito
12-20 µm de diámetro; el núcleo tiene forma de riñón o herradura; el citoplasma es azul-grisáceo y tiene una apariencia espumosa. 3-8% del total de GB. Alto en Infecciones virales o fúngicas, tuberculosis, ciertos tipos de leucemias, otras enfermedades crónicas. Bajo en supresión de la médula ósea, tratamiento con corticoides.

Macrófago
Tiene capacidad de fagocitar partículas grandes y que se encarga de destruir los antígenos (y las células que los transportan) y de presentarlos a los linfocitos encargados de iniciar el proceso inmunológico.

Linfoblasto T

Linfocito T
Se mueven constantemente entre los tejidos linfoideos, la linfa y la sangre, atacan virus, hongos, células trasplantadas, células cancerosas y algunas bacterias, y son responsables de las reacciones transfusionales, las reacciones alérgicas y el rechazo de órganos trasplantados. El núcleo se aprecia redondeado o levemente hendido; el citoplasma forma un halo alrededor del núcleo que se ve celeste azulado; cuanto más grande la célula, más citoplasma se hace visible.

Linfoblasto B

Linfocito B
Las células B son particularmente efectivas en la destrucción de bacterias e inactivación de sus toxinas. Crean anticuerpos para invadir a los agentes infecciosos

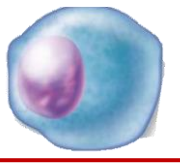

Plasmocito
Secreción de grandes cantidades de anticuerpos

Linfoblasto NK

Célula Natural Killer
Atacan a una amplia variedad de microbios infecciosos y ciertas células tumorales de surgimiento espontáneo.

BIBLIOGRAFÍA

Tortora, G. J., & Derrickson, B. (2018). *Principios de anatomía y fisiología*. Médica Panamericana.