



Nombre de alumno: Norma Isabel Ramírez Pérez

Nombre del profesor: Lic. Arnulfo Martin Bermudez Estrada

Nombre del trabajo: síntesis ilustrada

Materia: prácticas profesionales

Grado: 9º

Grupo: C

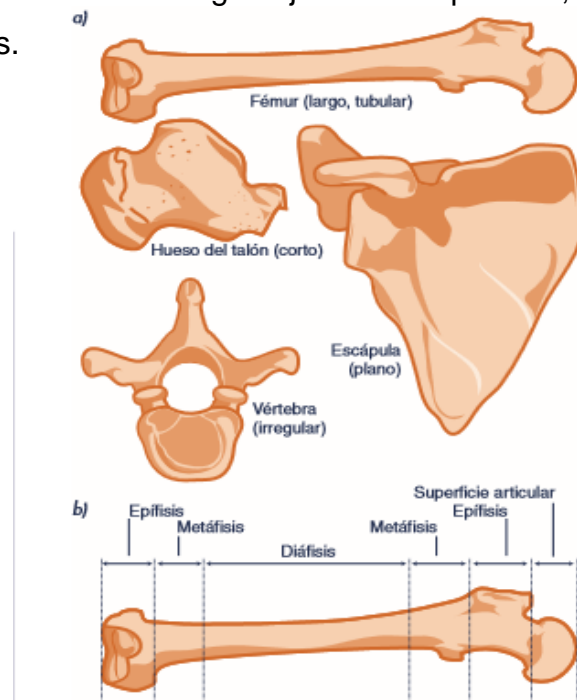
Comitán de Domínguez Chiapas a 9 de mayo de 2020.

ELEMENTOS DE ANATOMIA GENERAL Y TOPOGRAFICA

El sistema esquelético está formado por la unión de los huesos, las articulaciones y los músculos, constituyendo el elemento del sostén, protección y movimiento. Los huesos sirven para proteger determinados órganos internos, como el encéfalo, el corazón y los pulmones además colaboran la formación de células sanguíneas y en el almacenamiento de sales minerales.

Tipos de huesos (largos):

- Epífisis son anchas y voluminosos para facilitar la articulación entre los huesos
- Diáfisis cuerpo o parte central de los huesos.
- Metáfisis constituye la zona de separación entre epífisis y diáfisis. Cuando las células de este cartílago dejan de multiplicarse, termina el crecimiento de los huesos.

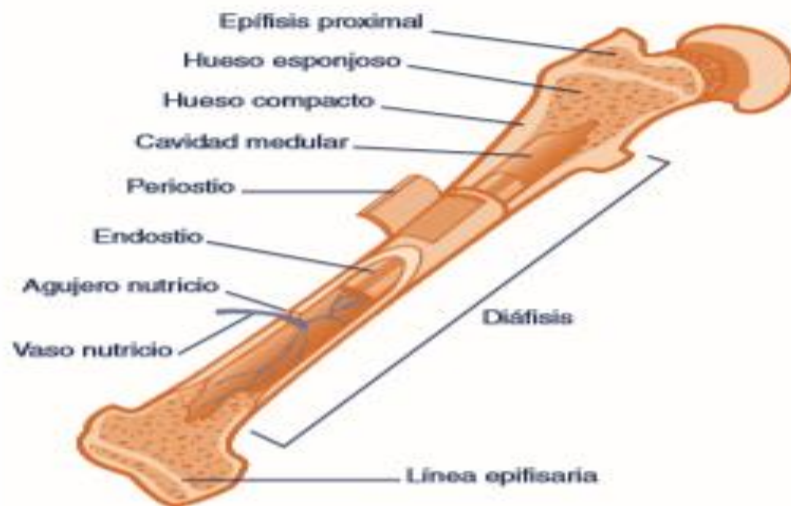

Huesos cortos: están formados por tejido óseo esponjoso y medula ósea rodeada de tejido óseo compacto.

Huesos planos: suelen ser delgados y de aspecto curvo, están formados por dos capas de tejido óseo compacto.

Huesos irregulares: por sus características morfológicas no pueden incluirse en ninguno de los tipos anteriores.

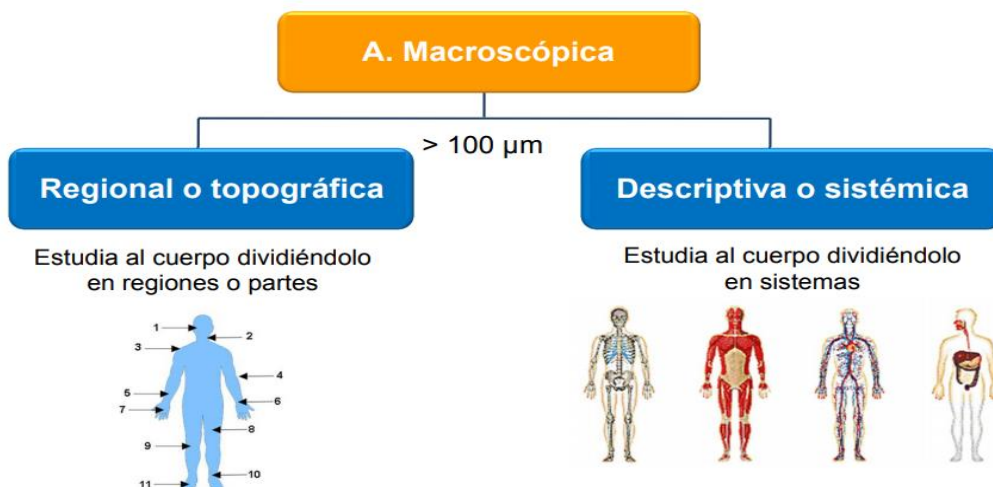
Se puede considerar el hueso como un tejido conjuntivo especializado en constante cambio. Por ejemplo la sustancia intercelular densa es constituida por fibras colágenas, o numerosos vasos sanguíneos que dispone capas o láminas constituyendo las osteonas o sistema havers.



El esqueleto: al cuerpo humano se divide en tres regiones principales lo cual es, cabeza, tronco y extremidades. La cabeza está formada por el cráneo, aloja la masa encefálica. La cara aloja las porciones iniciales del aparato respiratorio, digestivo y los órganos de 4 sentidos. La cabeza se encuentra unida al tronco por el cuello por donde pasan:

- ❖ conducto digestivo (esófago)
- ❖ conducto respiratorio (laringe)
- ❖ vasos sanguíneos y linfáticos

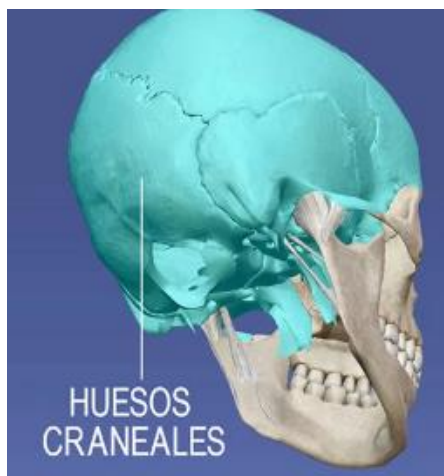
La anatomía se divide en:



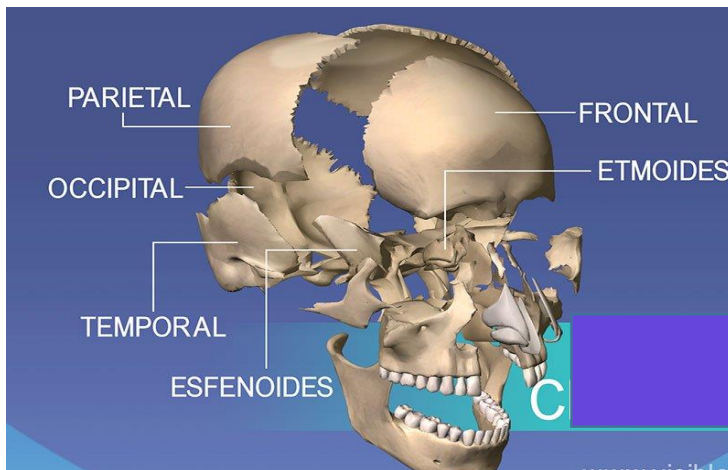
La anatomía topográfica divide el cuerpo humano en tres zonas principales: la cabeza, tronco y extremidades que, a su vez son subdivididas en porciones denominadas regiones anatómicas. Los huesos del esqueleto humano se dividen en dos grupos. El esqueleto apendicular incluye todos los huesos que forman los miembros superiores e inferiores, y las cinturas escapular y pelviana. El esqueleto axial incluye todos los huesos del eje largo del cuerpo. Por ejemplo:

Esqueleto axial

Comprende las regiones ubicadas sobre el eje del cuerpo, la cabeza, cuello, tórax abdomen y pelvis. El esqueleto axial incluye los huesos que forman la estructura ósea de la cabeza, el esqueleto laríngeo, la columna vertebral y la caja torácica. La cabeza es la parte superior del cuerpo humano se divide en el cráneo, protege el encéfalo, y forman un sitio de entrada al cuerpo.



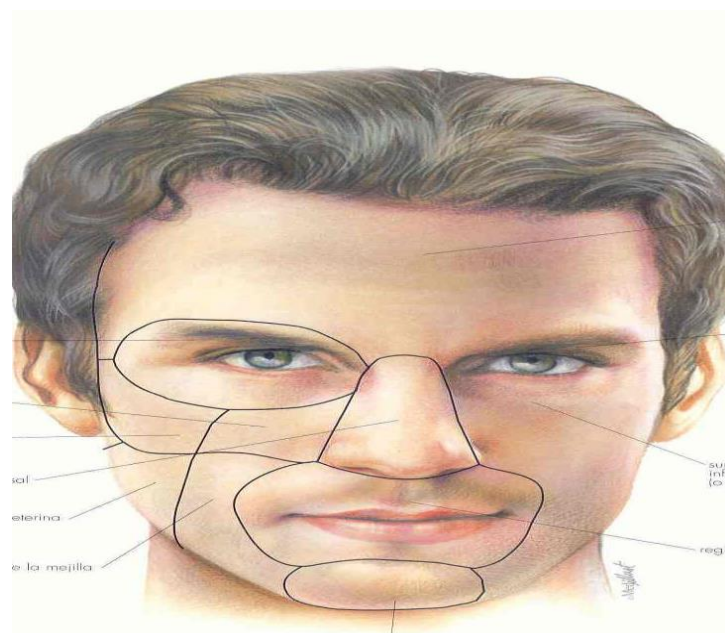
En su parte externa se subdivide en:



Cara o región facial abarca la mitad inferior de la cabeza a partir de debajo de las orejas. se unen a los huesos del cráneo para constituir y limitar la cavidad craneal.

Regiones superficiales:

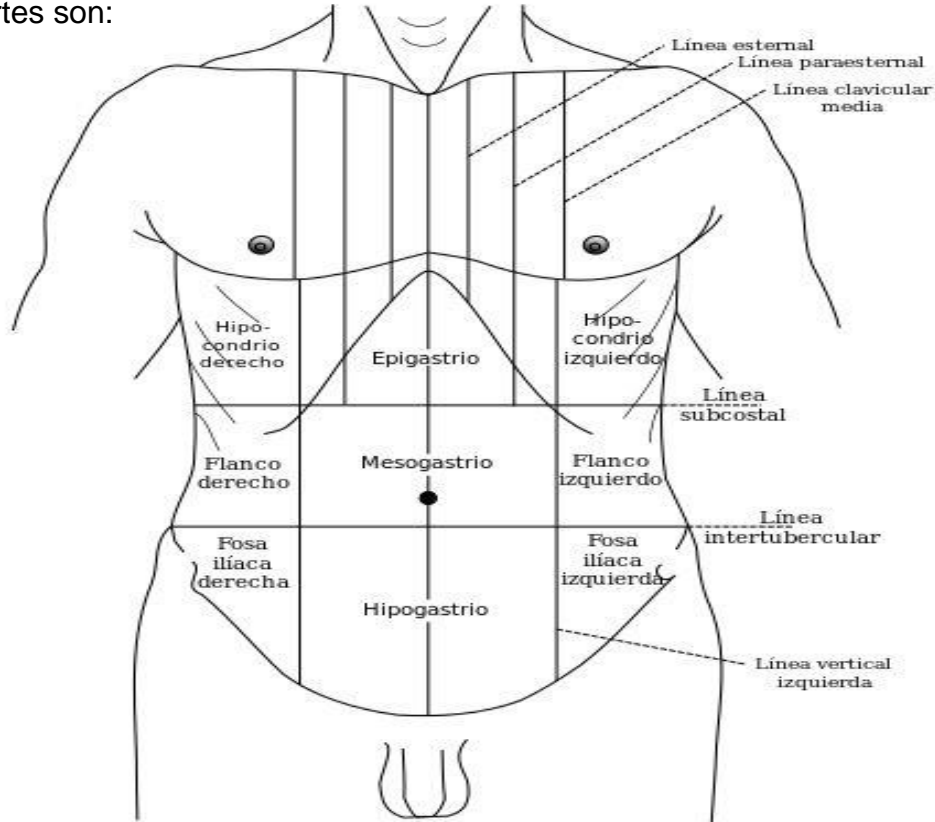
- Los ojos se conocen como la región ocular.
- Las orejas se conocen como la región auricular o región ótica.
- La nariz se conoce como la región nasal.
- Las mejillas abarcan la Región geniana o región bucal
- La parte posterior de la mejilla se denomina como Región mase terina
- Región labial
- La barbilla.



Abdomen

Es la parte inferior del tronco a la que se hallan unidas las otras dos extremidades.

Las partes son:

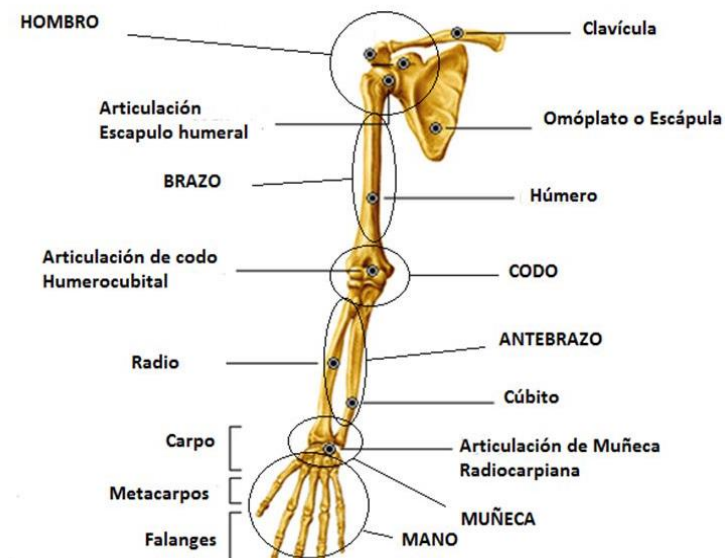


Esqueleto apendicular

El esqueleto apendicular está constituido por los huesos de la cintura escapular de los miembros superiores y los miembros inferiores todos ellos están unidos al esqueleto axial.

Miembro superior:

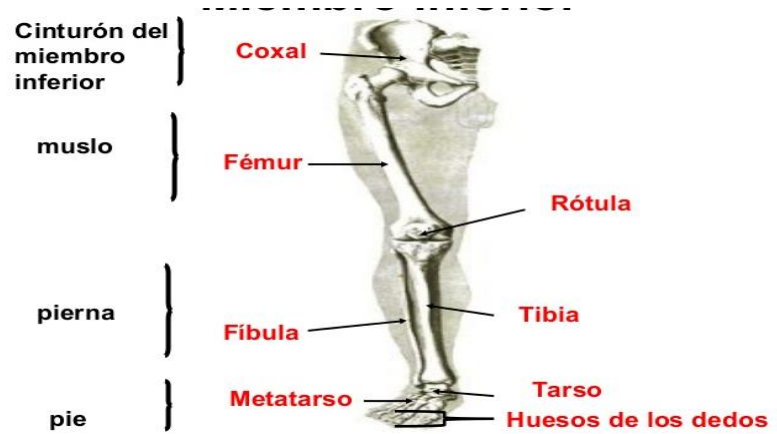
- R. deltoidea
- R. braquial
- R. muñeca
- R. mano
- Hombro
- Brazo



- Codo
- antebrazo

Miembro inferior:

- cadera
- femoral
- muslo
- rodilla
- pierna



(aguilera, 2005)

Bibliografía

aguilera, j. (19 de abril de 2005). *sistema esquelético muscular procedimientos relacionados*.
Obtenido de <https://www.mheducation.es/bcv/guide/capitulo/8448199197.pdf>