



PRACTICAS PROFESIONALES

TEMA:

ANATOMIA DEL ESQUELETO HUMANO

DOCENTE:

LIC, ARNULFO MARTIN BERMUDEZ ESTRADA

ALUMNO:

RAFAEL AGUSTIN CAÑAVERAL PÉREZ

CARRETERA TZIMOL-COMITAN A 12 DE MAYO DEL 2020

ANATOMIA DEL ESQUELETO HUMANO

EL ESQUELETO ES UNA ESTRUCTURA DE NUESTRO CUERPO QUE PROTEJE A NUESTROS ORGANOS SE COMPONE DE CABEZA, TRONCO Y EXTREMIDADES, Y TAMBIEN NOS PERMITE MOVERNOS

EL ESQUELETO HUMANO ESTA FORMADO DE 206 HUESOS Y ESTOS SE COMPONEN DE TEJIDOS OSEOS LO CUAL ESTA COMPUESTO DE 25% DE AGUA, 25% DE PROTEINAS Y 50 % DE SALES MINERALES (CALCIO)

SUS FUNCIONES DEL ESQUELETO SON:

SOSTEN: ESTRUCTURA RIGIDA QUE DA FUNCION AL CUERPO

MOVIENTO: SE DA POR MEDIO DE LAS ARTICULACIONES LA CUAL ES LA UNION DE DOS HUESOS.

PROTECCION: ES CUANDO LOS HUESOS DEL ESQUELETO ENCIERRAN A LOS ORGANOS DEL SER HUMANO POR EJEMPLO: LAS COSTILLAS PROTEJEN AL PULMON Y AL CORAZÓN HABLANDO DE OTRO ORGANO QUE ES EL CRANEO LO PROTEGE EL ENCEFALO.

ALMACENAMIENTO METABOLICO: NOS HABLA DE REGULAR LAS SALES DE CALCIO Y FOSFATO.

PRODUCCION DE CELULAS SANGUINEAS: LO DAN LOS HUESOS DE GRAN TAMAÑO COMO LA MEDULA OSEA QUE PRODUCE LEUCOCITOS Y ERITROCITOS.

CLASIFICACION DE LOS HUESOS DEL ESQUELETO HUMANO SON LOS SIGUIENTES:

HUESOS LARGOS: POR SU LONGITUD QUE SE ENCUENTRAN EN EXTREMIDADES COMO FÉMUR, RADIO, TIBIA Y PERONÉ.

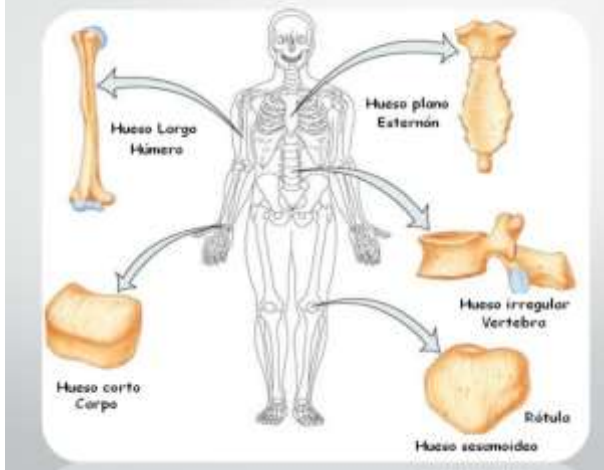
HUESOS CORTOS: ESTOS SON DE FORMA CÚBICA Y SE ENCUENTRAN EN LA MUÑECA.

HUESOS PLANOS: SON DELGADOS COMO LOS DEL CRANEO.

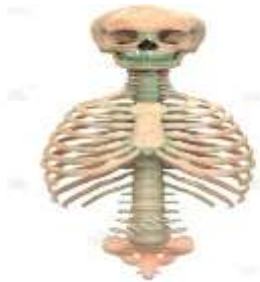HUESOS IRREGULARES: LOS ENCONTRAMOS EN LAS VERTEBRAS

HUESOS SESAMOIDEOS: HUESOS PEQUEÑOS Y ACCESORIOS QUE SUELEN ENCONTRARSE CERCA DE LOS TENDONES EN MANOS Y PIES.

TIPOS DE HUESOS

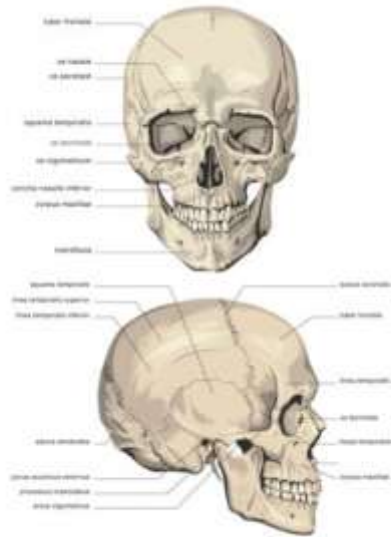


EL ESQUELETO AXIAL:

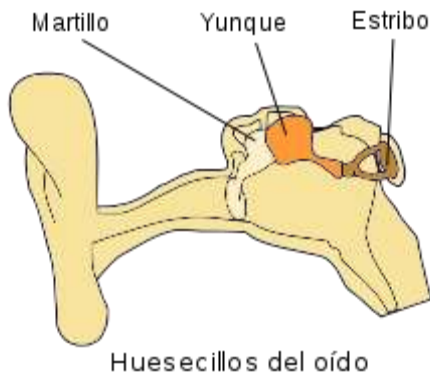

ESTA FORMADO POR 80 HUESOS Y SE DIVIDE EN 6 PARTES (CRÁNEO, HUESOS AUDITIVOS, HUESOS HIÓIDES, LA REJA COSTAL, EL ESTERNÓN Y COLUMNA VERTEBRAL). ES EL EJE CENTRAL DEL CUERPO Y DONDE SE ARTICULA EL ESQUELETO APENDICULAR. CONFORME ENVEJECE EL ESQUELETO LOS HUESOS SE DEBILITAN EXCEPTO EL CRÁNEO.

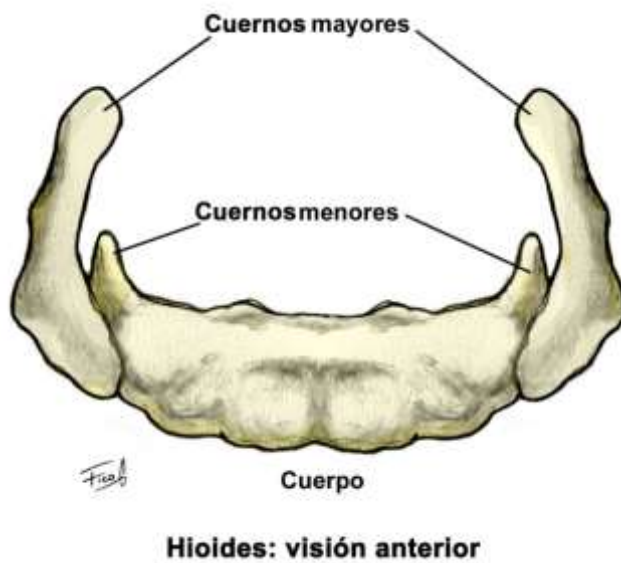
EN EL CRÁNEO ENCONTRAMOS LOS HUESOS PLANOS LOS CUALES CONTIENEN EL CEREBRO, LA MÉDULA ESPINAL Y OTROS ORGANOS VITALES.



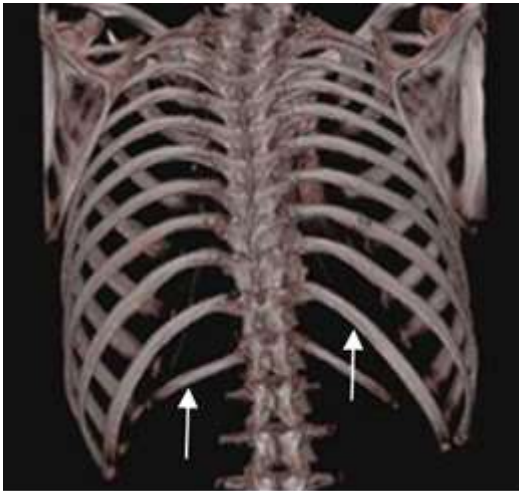
LOS HUESOS AUDITIVOS SON: EL MARTILLO EL CUAL ESTA CONECTDO AL OIDO MEDIO CON LA FARINGE Y SU FUNCION ES TRANSMITIR LAS FUNSIONES SONORAS. EL YUNQUE SE CONECTA CON EL MARTILLO MEDIANTE LA ARTICULACIÓN INCODOMALEAR Y CON EL ESTRIBU MEDIANTE LA ARTICULACIÓN INCUDOESTAPEDIA. EL ESTRIBU Y CUENTA CON UNA BASE, UN ASA N FORMA DE HERRADURA Y UNA CABEZA Y ES EL HUESO MAS PEQUEÑO DEL CUERRPO HUMANO.



LOS HUESOS HIOIDES: ES UN HUESO IMPAR, MEDIO, SIMÉTRICO, UBICADO EN EL ADULTO, A LA ALTURA DE LA TERCERA Y CUARTA VÉRTEBRA CERVICAL

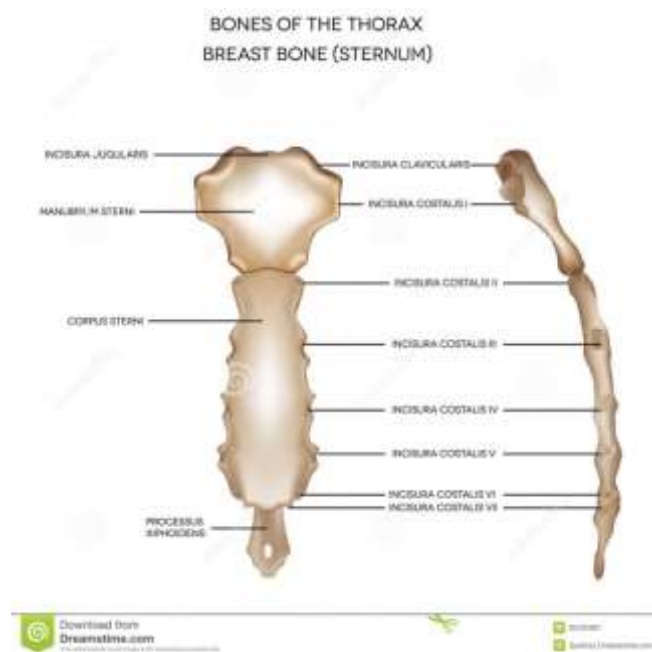


EL HUESO DE LA REJA COSTAL ES UNA CAVIDAD SEMI-RIGIDA QUE DA PROTECCION A LOS ORGANOS DEL SISTEMA CIRCULATORIO Y RESPIRATORIOS

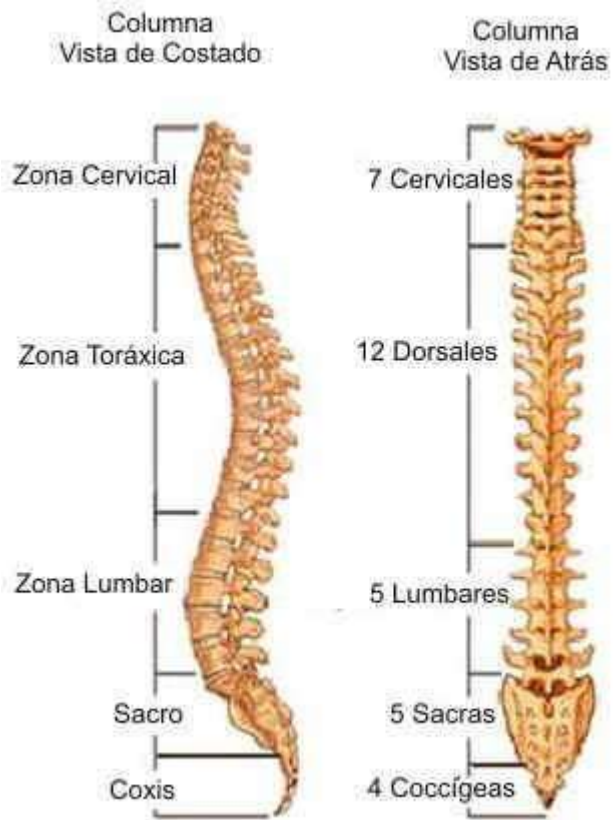


LA REJA COSTAL ESTA FORMADA POR 12 VERTEBRAS TORÁCICAS, 12 PARES DE COSTILLAS, EL ESTERNON Y LOS CARTILAGOS COSTALES

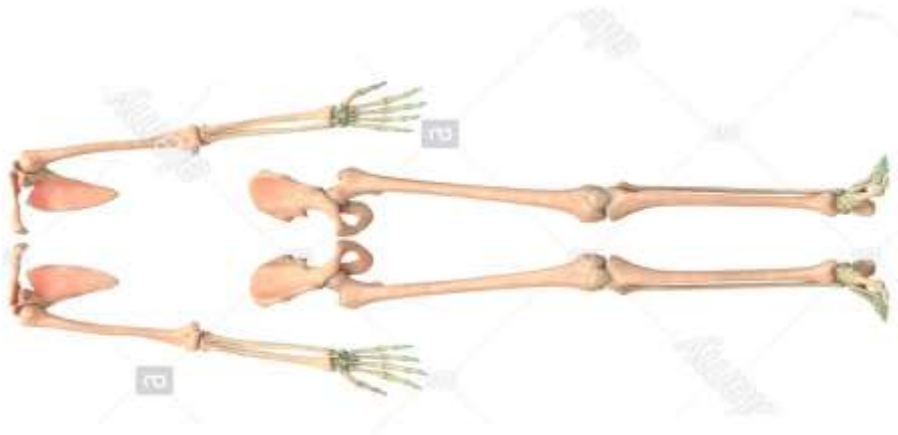EL ESTERNON ES UN HUESO DEL TORAX PLANO, IMPAR, CENTRAL Y SIMÉTRICO COMPUESTO POR VARIAS PIEZAS SOLDADAS Y PROTEGE AL CORAZON Y A LOS PULMONES.



LA COLUMNA VERTEBRAL ESTA FORMADA POR 7 VERTEBRAS CERVICALES, 12 VERTEBRAS TORÁICAS O VERTEBRAS DORSALES, CINCO VERTEBRAS LUMBARES SOLDADAS AL SACRO Y TRES A CINCO VERTEBRAS SOLDADAS AL COCCIX



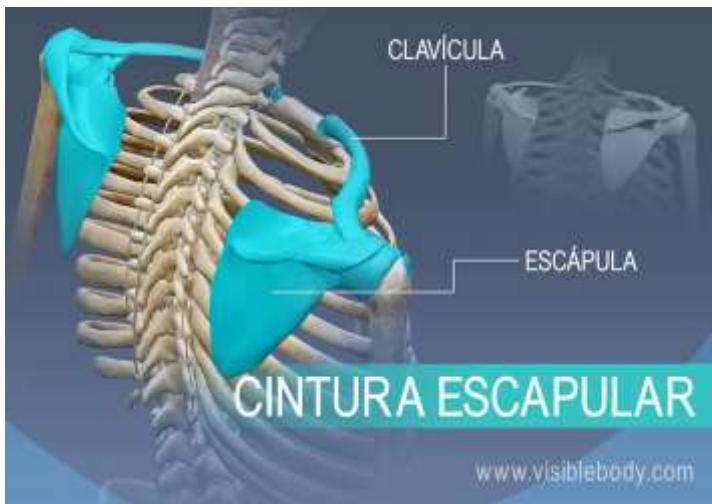ESQUELETO APENDICULAR



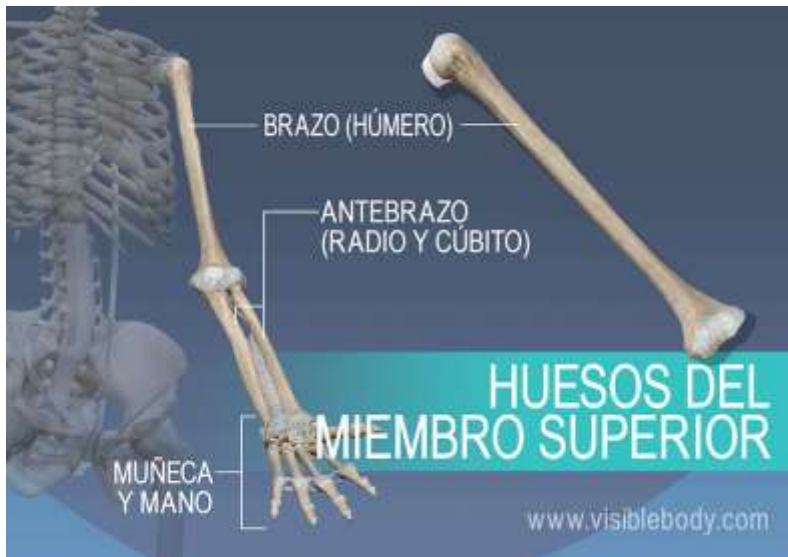EL ESQUELETO APENDICULAR: ES EL CONJUNTO DE HUESOS QUE CONFORMAN LA PARTE MOVIL DEL ESQUELETO HUMANO FORMADO POR EXTREMIDADES SUPERIORES E INFERIORES, TIENE UN TOTAL DE 126 HUESOS (4 HUESOS QUE CONFORMAN LAS CINTURAS ESCAPULARES, 60 HUESOS PARA LOS MIEMBROS SUPERIORES Y 60 HUESOS PARA LOS INFERIORES, 2 HUESOS QUE FORMAN LA CINTURA PÉLVICA).

LA PELVIS CONECTA LOS HUESOS DE LAS EXTREMIDADES INFERIORES CON EL ESQUELETO AXIAL

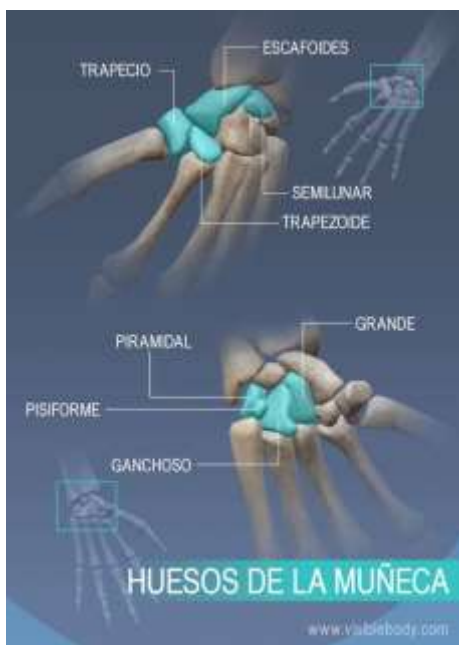
LA CINTURA ESCAPULAR CONECTA LOS HUESOS SUPERIORES CON EL ESQUELETO AXIAL



LOS HUESOS DE LOS MIEMBROS SUPERIORES, INCLUYE BRAZO(HUMERO), ANTEBRAZO(RADIO Y CUBITO), MUÑECA Y MANO.

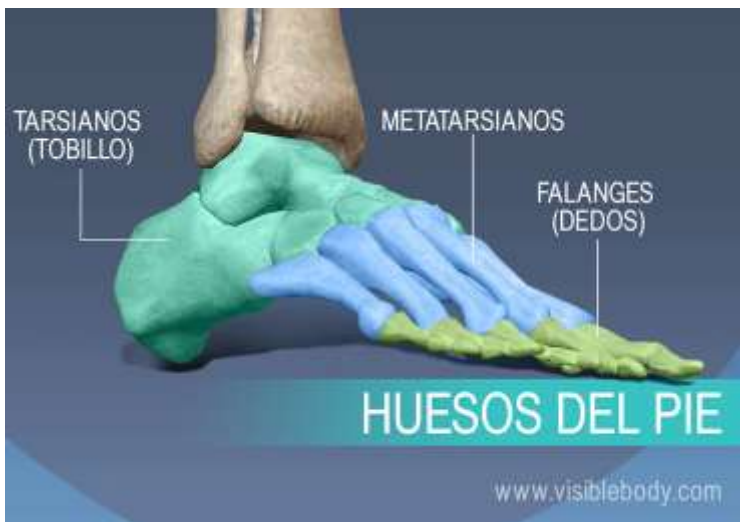
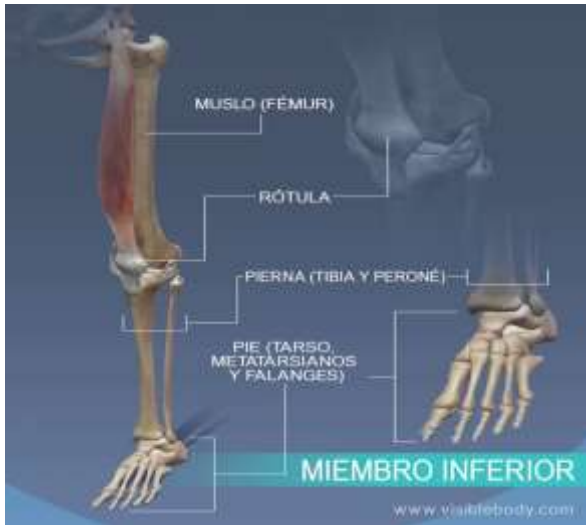
LOS HUESOS DE LA MUÑECA CONSTA DE OCHO HUESOS CARIANOS (ESCAFOIDES, SEMILUNAR, PIRAMIDAL, PISOFIRME, TRAPEZOIDE, PRAPECIO, HUESO GRANDE Y GANCHOSE). LOS DE LA MANO INCLUYEN OCHO HUESOS EN LA MUÑECA, CINCO QUE FORMAN LA PALMA Y CATORCE QUE FORMAN LOS DEDOS Y EL PULGAR. EN LA MUÑECA ENCONTRAMOS CARIANOS, EN LA MANO METACARIANOS Y EN LAS FLANGES LOS DEDOS.



HUESO DE LOS MIEMBROS INFERIORES:

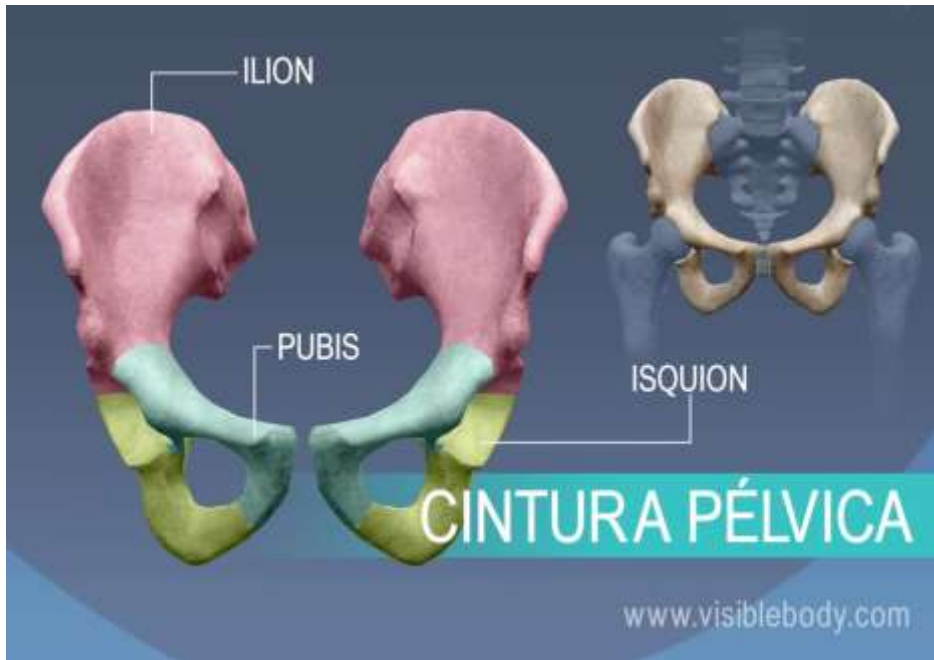
EL FEMUR HUESO DEL MUSLO, LA TIBIA Y EL PERONE ESTAN EN LA PIERNA CONOCIDO COMO CANILLA Y SE ARTICULAN EN LA RODILLA CONTENIDA POR LA ROTULA Y ES UN SOPORTE DEL TENDÓN DEL CUADRICEPS, Y LOS HUESOS DEL PIE SON (TARSO, METATARSO Y FALANGES).



CINTURA PÉLVICA:

LA PELVIS CONECTA LOS HUESOS DE LAS EXTREMIDADES INFERIORES CON EL ESQUELETO AXIAL

CADA HUESO DE LA CADERA ES UNA FUSIÓN GRANDE APLANADA Y DE FORMA IRREGULAR DE 3 HUESOS LLAMADOS (ILION, ISQUIÓN Y EL PUBIS).



EL ESQUELETO HUMANO STA FORMADO POR EL ESQUELETO AXIAL Y EL ESQUELETO APENDICULAR

<https://www.pequeocio.com/esqueleto-humano/>

<http://www.centroaudicion.com/huesos-componen-oido/>https://es.wikipedia.org/wiki/Esqueleto_axial

<https://rehabilitacionpremiummadrid.com/blog/diego-minambres/fisioterapia-orofacial-el-hueso-hioides/>

<https://image.slidesharecdn.com/esternon-151005183050-lva1-app6891/95/esternon-1-638.jpg?cb=1444070117>

https://es.wikipedia.org/wiki/Columna_vertebral

<https://www.lifeder.com/esqueleto-apendicular/>

<https://www.visiblebody.com/es/learn/skeleton/appendicular-skeleton>