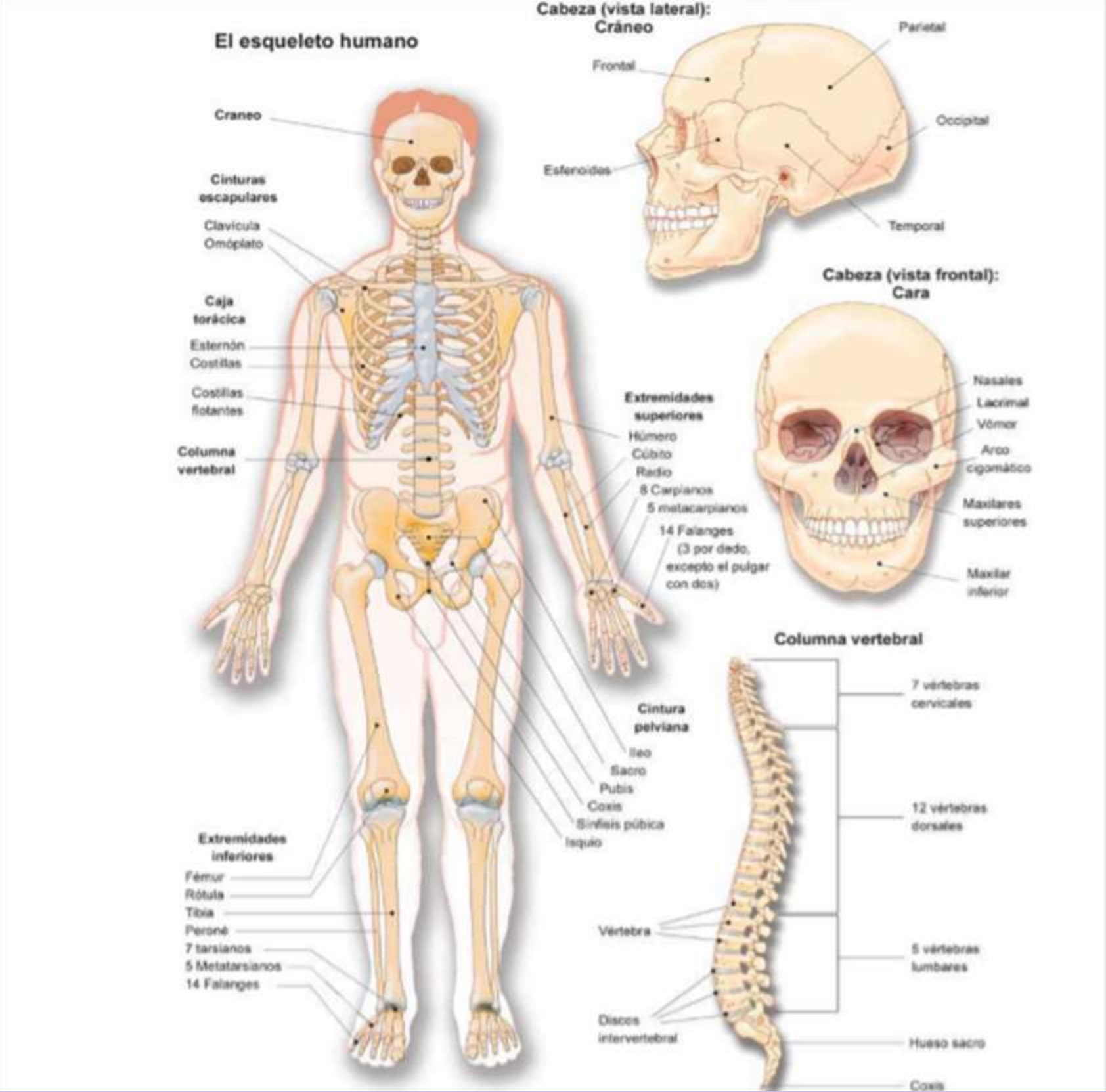
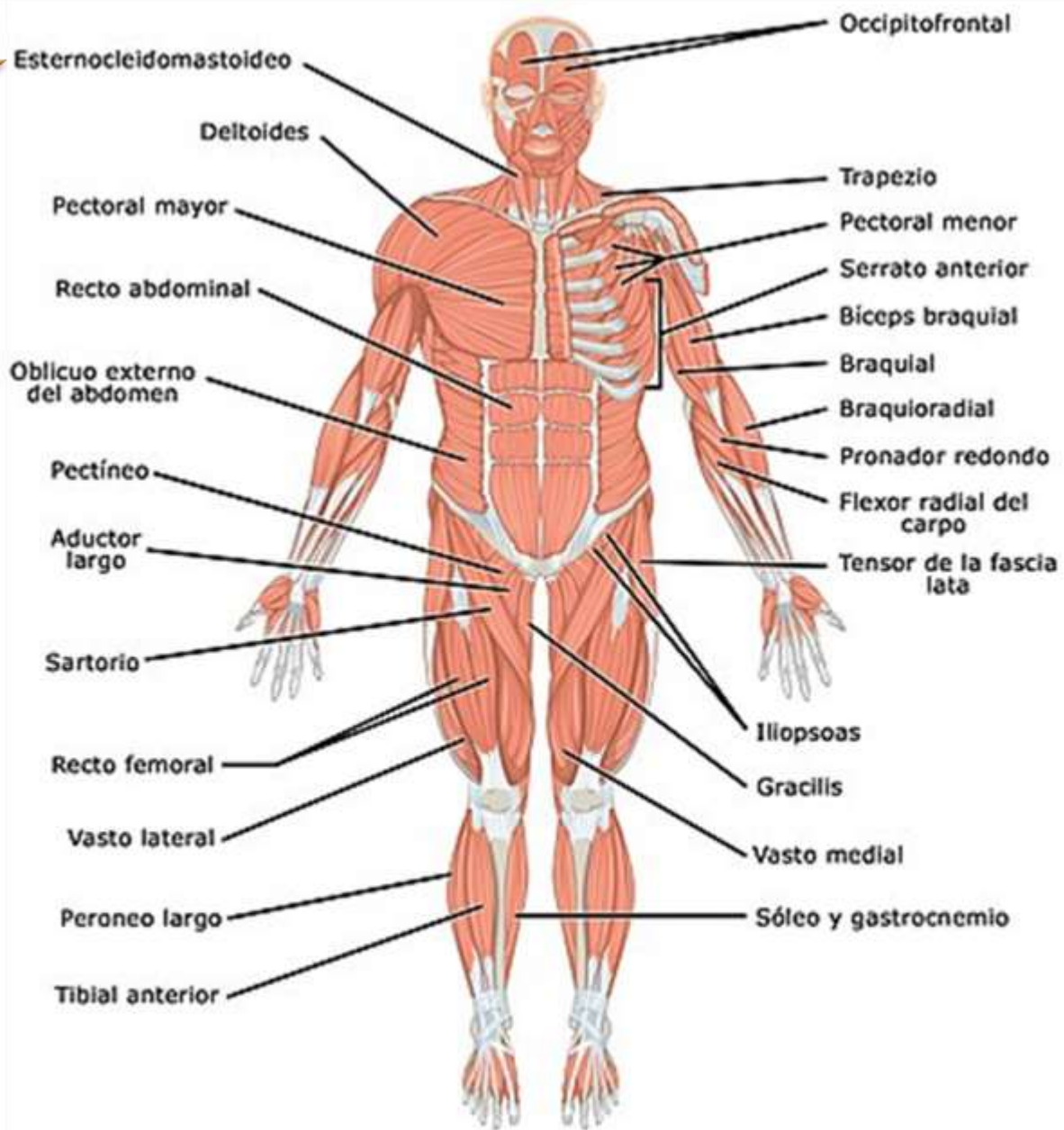
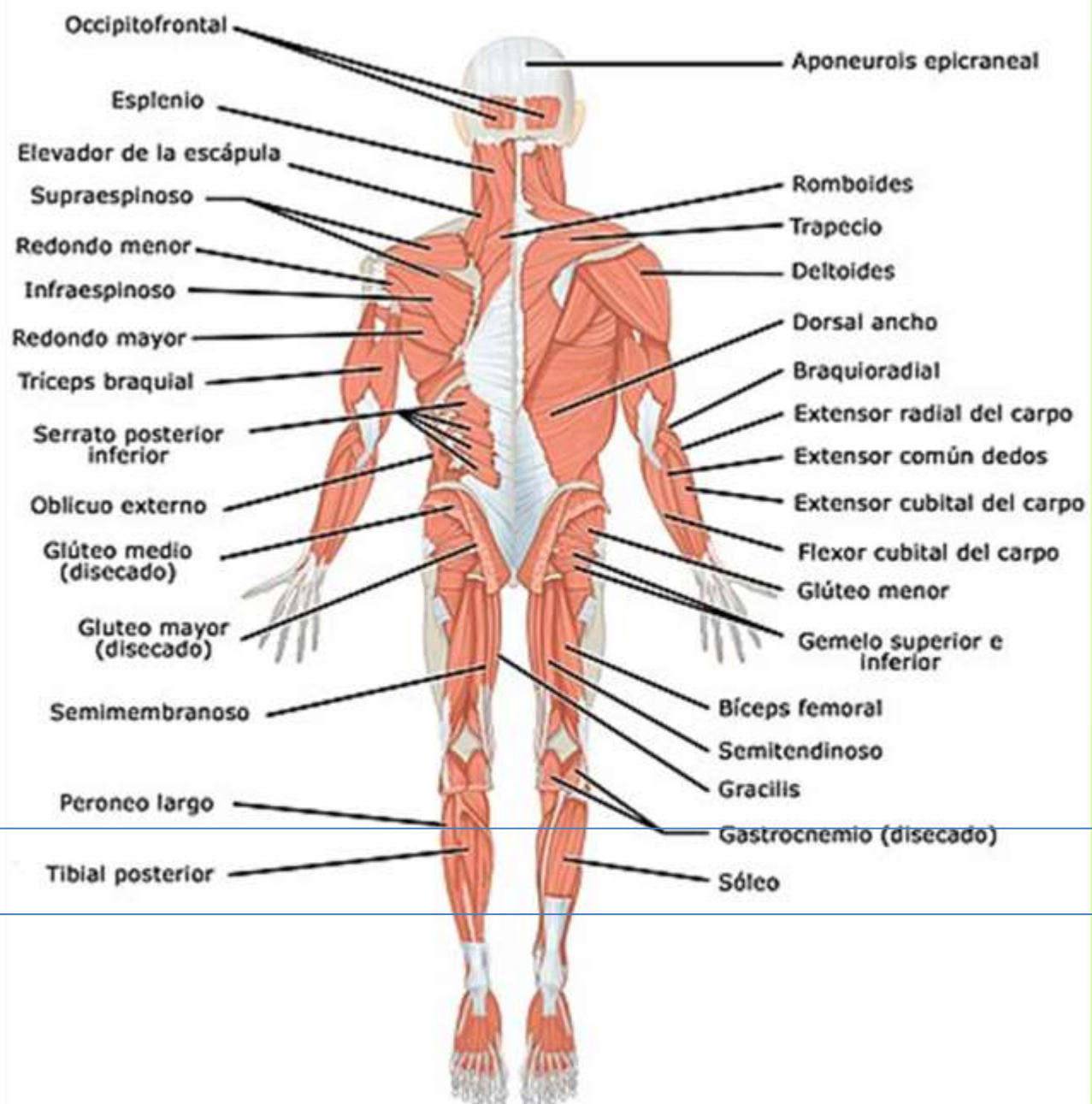


<b>Materia:</b>	Patología del adulto
<b>Carrera:</b>	Licenciatura en enfermería.
<b>Cuatrimestre:</b>	Sexto
<b>Profesor (a):</b>	Ruiz Guillen Mahonrry de Jesús.
<b>Actividad:</b>	"Super-notas"
<b>No de tarea:</b>	Tarea II.
<b>Elaborado por:</b>	Víctor Argenis García Gómez
<b>Grupo:</b>	Grupo: "C"
<b>Modalidad:</b>	Semiescolarizado (sábado)
<b>Lugar y fecha:</b>	Comitán de Domínguez, a 27 de junio del 2020





Músculos del cuerpo humano. Vista anterior  
Lado derecho: superficial; lado izquierdo: profundo



Músculos del cuerpo humano. Vista posterior  
Lado derecho: superficial; lado izquierdo: profundo