

**Nombre de alumno: Carlos Eduardo Morales
García**

**Nombre del profesor: Mahonrry de Jesús Ruiz
Guillén**

**Nombre del trabajo: Súper nota “Músculos y
huesos que forman al cuerpo humano”.**

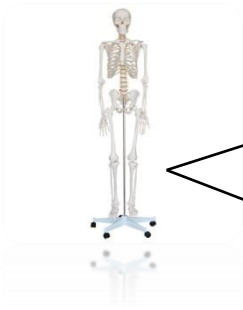Materia: patología del adulto

Grado: 6°

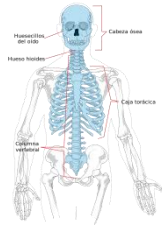Grupo: C

HUESOS QUE COMPONEN EL CUERPO HUMANO

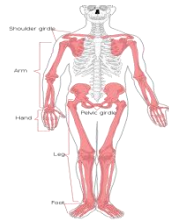
Adulto->206 huesos en su mayoría pares.



Esqueleto axial->80 huesos



Esqueleto apendicular->126 huesos



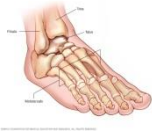El cual se agrupa en dos grandes divisiones:

Tipos de hueso

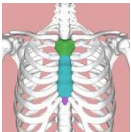
- Largos (fémur, tibia, peroné, humero, cubito, radio y falanges)



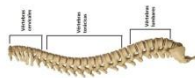
- Cortos-> forma cubica (carpo-muñeca, tarso-tobillo)



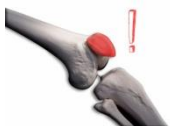- Planos (huesos del cráneo, esternón, costillas, escapulas)



- Irregulares (vertebras, coxales, algunos huesos de la cara y calcáneo)



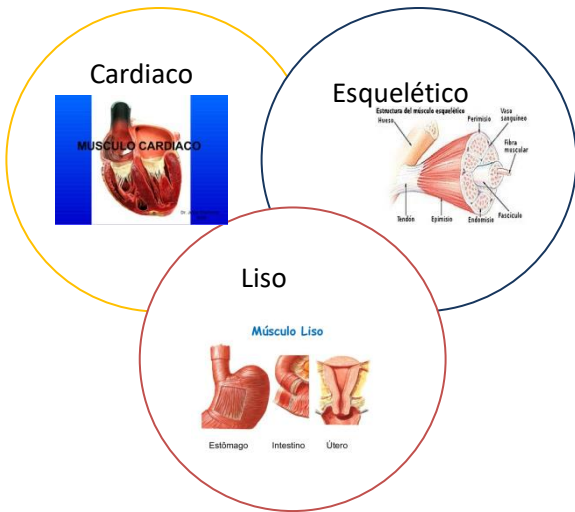
- Sesamoideos (rotula)



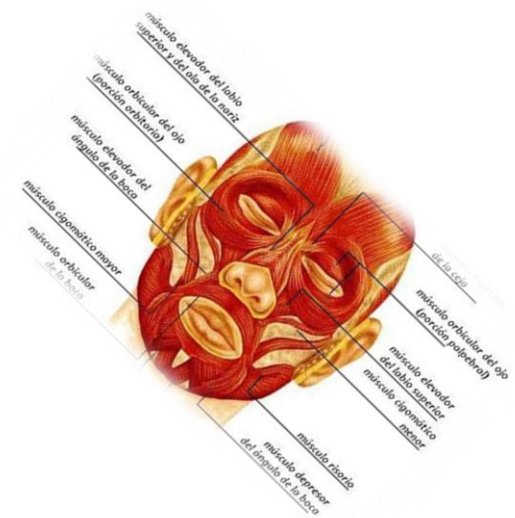Estructura	Numero de huesos
Cabeza	
Cráneo	8
Cara	14
Hioides	1
Huesecillos del oído	6
Columna vertebral	26
Tórax	
Esternón	1
Costillas	24
Subtotal	80

Estructura	Numero de huesos
Cintura escapular	
Clavícula	2
Escapula	2
Miembros superiores	
Humero	2
Cubito	2
Radio	2
Carpianos	16
Meta-carpianos	10
Falanges	28
Cintura pélvica	
Coxal	2
Miembros inferiores	
Fémur	2
Rotula	2
Peroné	2
Tibia	2
Tarsianos	14
Meta-tarsianos	10
Falanges	28
Subtotal	126

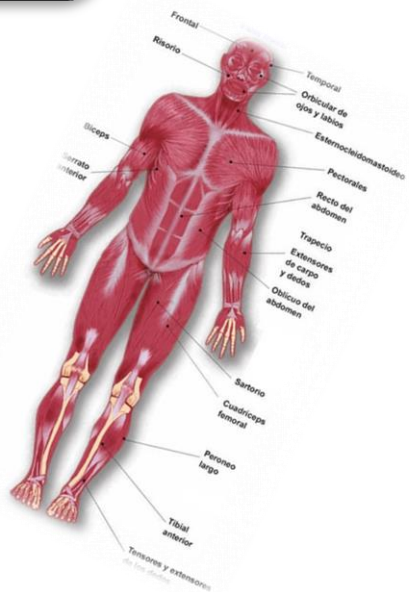
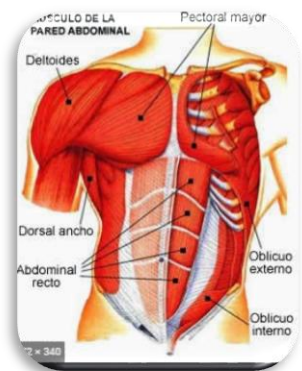
MÚSCULOS QUE COMPONEN EL CUERPO HUMANO



MÚSCULOS DE CABEZA Y CUELLO
Occipito frontal
Superciliar
Piramidal de la nariz
Orbicular de los párpados
Dilatador de orificios nasales
Cigomático menor y mayor
Risorio
Orbicular de los labios
Mentoniano
Temporal
Masetero
Esternocleidomastoideo
Escaleno
Trapezio



MÚSCULOS DEL TRONCO REGIÓN ANTERIOR LATERAL
Pectoral mayor
Pectoral menor
Serrato anterior
Subclavio
Músculos intercostales
Anchos del abdomen
Oblicuo externo del abdomen
Oblicuo interno del abdomen
Transverso del abdomen
Trapezio
Romboide menor
Romboide mayor
Elevador de la escápula
Dorsal ancho
Redondo mayor
Redondo menor
Serrato posterior superior
Músculos elevadores de la columna
Músculos elevadores de las costillas



MUSC. M. SUP	MUSC. M. INFE
Deltoides	Músculo recto interno
Redondo mayor	Músculo vasto interno
Redondo menor	Músculo sartorio
Bíceps braquial	Músculo pectíneo
Tríceps braquial	Músculo sóleo
Pronador redondo	Músculo extensor común de los dedos
Flexor radial del carpio	Músculo recto anterior
Flexor superficial de los dedos	Músculo vasto externo
Abductor largo del pulgar	Músculo tensor de la fascia lata

BIBLIOGRAFÍA:

<https://www.uv.mx/personal/cblazquez/files/2012/01/Sistema-Muscular.pdf>
<http://dspace.unach.edu.ec/bitstream/51000/1945/2/UNACH-EC-IPG-CEB-2016-ANX-0003.1.pdf>