



**Nombre de alumno: Queili Yedani
Escandón López**

**Nombre del profesor: Ruiz Guillen
Mahonrry De Jesús**

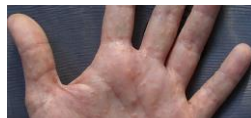Nombre del trabajo: Súper nota

Materia: Enfermería medico quirúrgica II

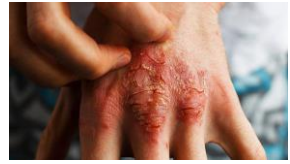Grado: 6°

PASIÓN POR EDUCAR

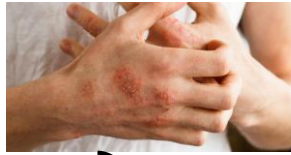Grupo: "C"



provoca picazón



Dermatitis de contacto



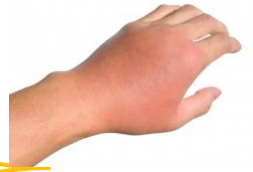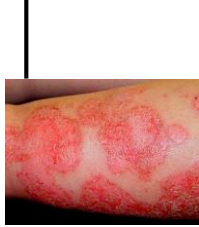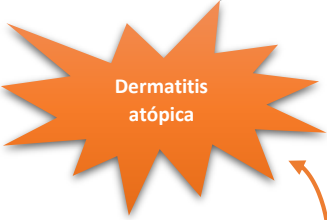Eccema dishidrótico

Hinchazón

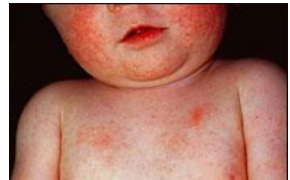
Es un trastorno cutáneo prolongado (crónico) que consiste en erupciones pruriginosas y descamativas. Es un tipo de eccema.

Eccema numular

Causas



enrojecimiento continuo



tratar y limpiar la piel diariamente



Prevención

Factores de riesgo

La edad



Secar la piel con cuidado



Alergias y asma



Utilizar geles especiales para el baño



Usar una protección solar indicada para pieles sensibles.

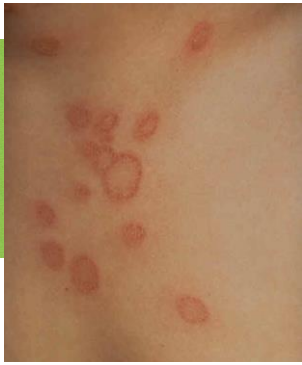Aplicar una crema hidratante adecuada



Papuloescamosas

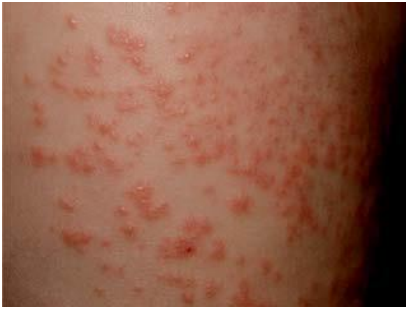Se presenta en adultos jóvenes

El tamaño de las lesiones es variable

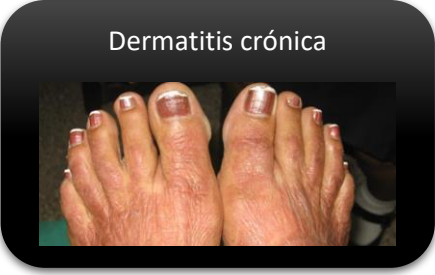
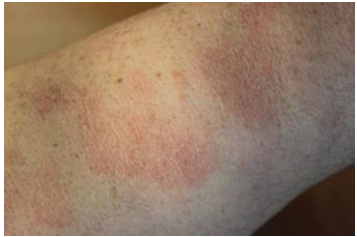
- Dermatitis superficial crónica y persistente
- Parapsoriasis en grandes placas
- Parapsoriasis liquenoide o pitiriasis liquenoide

Erupción generalizada de pápulas

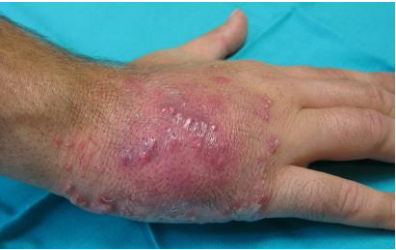

Dermatitis superficial



Dermatitis crónica

Dermatitis persistente



Manifestaciones clínicas: Pápulas de prurigo

