



Nombre de alumna: Elizabeth de Jesús López Hernández

Nombre del profesor: Mahonrry de Jesús Ruiz Guillen

Nombre del trabajo: supernova de dermatitis y enfermedades papuloescamosas.

Materia: enfermería medico quirúrgica II

Grado: 6ª

Grupo: "D"

Comitán de Domínguez Chiapas a 16 de mayo de 2020

La dermatitis es inflamación de la piel, que produce una Erupción con comezón sobre la piel enrojecida e inflamada.

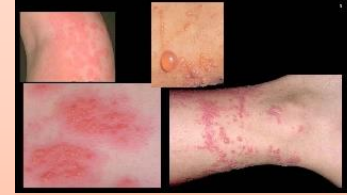

FACTORES:

Dermatitis atópica

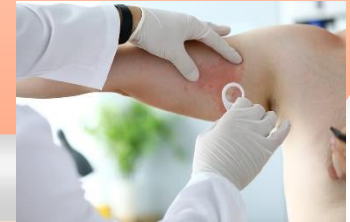Dermatitis de contacto

Dermatitis seborreica



SÍNTOMAS; erupción cutánea rojiza con picazón, expulsión de líquido, irritación en la piel, manchas escamosas y piel enrojecida.

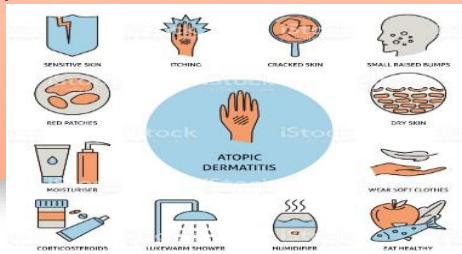
FACTORES: le piel seca, una variación genética, disminución de sistemas inmunitarios, presencia de bacterias, condiciones ambientales, hiedra venenosa, jabón, aceites esenciales, productos de limpieza, perfumes y cosméticos.



DERMATITIS Y ENFERMEDADES PAPULOESCAMOSAS.

TRATAMIENTO:

Evitar la piel seca, Tomar un baño o una ducha más cortos entre 5 y 10 Minutos, Utiliza productos de limpieza que no contengan jabón o jabones suaves, secar la piel rápidamente rozándola con las pañamas de las manos o utiliza una toalla suave, Humectar la piel con aceite o crema.

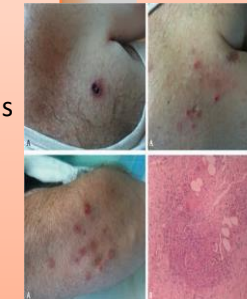


PAPULOSIS LINFOMATOIDE

Son brotes recurrentes de pápulas y nódulos auto involuntario se presentan en adultos jóvenes.

SINTOMAS: erupciones generalizadas entre pápulas y pequeños nudos eritematoso que afectan al tronco y a las áreas de las extremidades

TRATAMIENTO: administración de esteroides sistémicos, interon-alfa-2^a, interferón-gamma y metroxato.



PARAPSORIASIS

Se caracteriza por presentar placas inflamatorias, descamativas y persistentes en la superficie cutánea.

SINTOMAS: erupción crónica asintomática, formada por lesiones circulares o digitantes, bien circunscritas, de color rojo a marrón o también amarillo, no indiduras formado maculas o placas.

TRATAMIENTO: esteroides tópicos, PUVA y fotoquimioterapia.