



**Nombre de alumno: Blanca Asucena
Pérez Jiménez.**

**Nombre del profesor: Ruiz Guillen
Mahonrry De Jesús**

Nombre del trabajo: Súper nota

Materia: Enfermería medico quirúrgica II

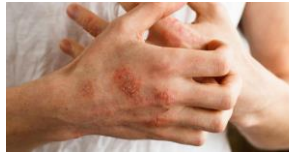Grado: 6°

PASIÓN POR EDUCAR

Grupo: "C"

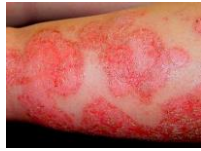Dermatitis atópica

Eccema dishidrótico

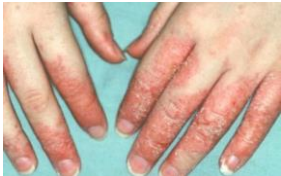

Es un trastorno cutáneo prolongado (crónico) que consiste en erupciones pruriginosas y descamativas, es un tipo de eccema.

Eccema numular



Dermatitis de contacto



Factores de riesgo

La edad



Alergias



Una buena hidratación



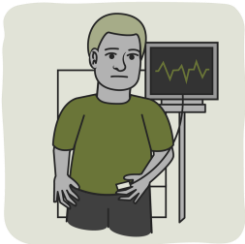
Utilizar geles especiales para baño



Secar la piel con cuidado



Afecciones de salud

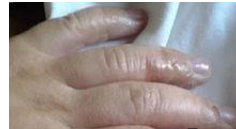

El trabajo

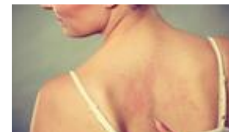

Causas

Hinchazón



Provoca picazón



Enrojecimientos



Prevención

3 procesos diferentes

Papuloescamosas

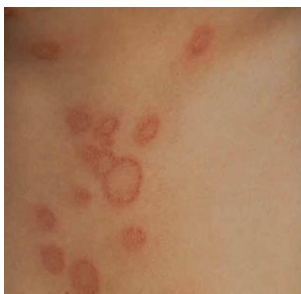El tamaño de las lesiones es variable

Se presenta en adultos jóvenes

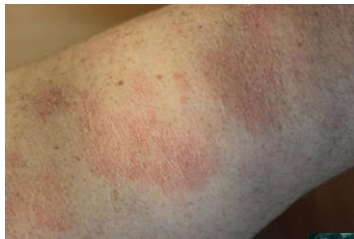Dermatitis superficial crónica y persistente

Parapsoriasis en grandes placas

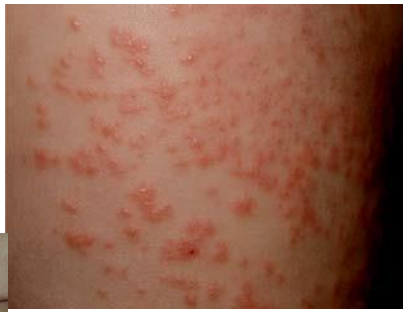Parapsoriasis liquenoide o pitiriasis liquenoide



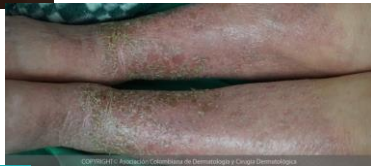Dermatitis superficial



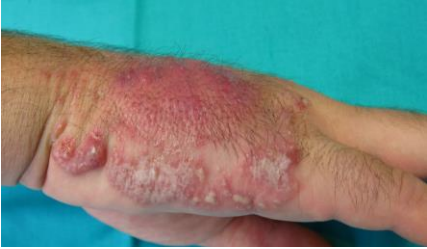Erupción generalizada de pápulas



Dermatitis crónica



Dermatitis persistente



Manifestaciones clínicas: Pápulas de prurigo

