

**LICENCIATURA EN ENFERMERIA 6° B**

**DOCENTE**  
**MAHONRRY DE JESUS RUIZ GUILLEN**

**ALUMNO:**

**DANIELA HERNANDEZ ABARCA**

**MATERIA:**

**ENFERMERIA MÉDICO QUIRÚRGICA II**

**ACTIVIDAD:**

**SUPER NOTA DE DERMATITIS Y ENFERMEDADES  
PAPULOESCAMOSAS**

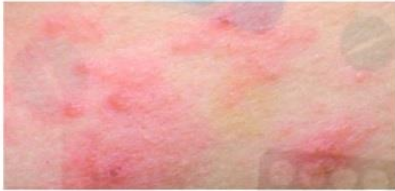**FECHA:**

**15 DE MAYO DE 2020**

# DERMATITIS

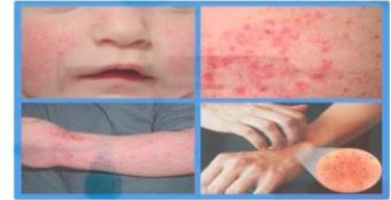## ¿QUE ES?

Inflamación de las capas superficiales de la piel que causan prurito, Ampollas y enrojecimiento, hinchazón y a menudo exudación y costras y descamación.



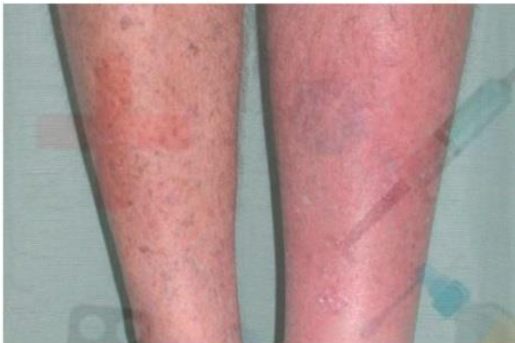## Causas

- ❖ Sequedad cutánea
- ❖ Contacto con alguna Sustancia en particular ciertos fármacos
- ❖ Venas Varicosas
- ❖ Rascado constante



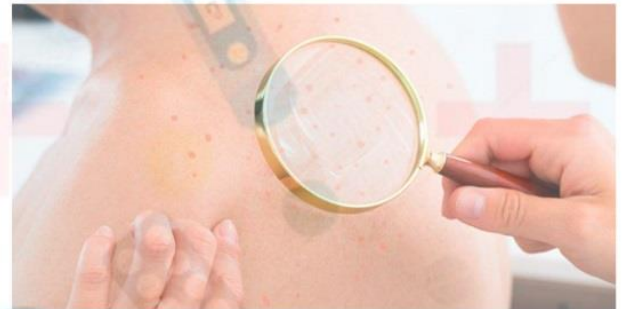## Síntomas

- ❖ Erupción rojiza con picor
- ❖ Llagas abiertas
- ❖ Exudación
- ❖ Costras , descamación



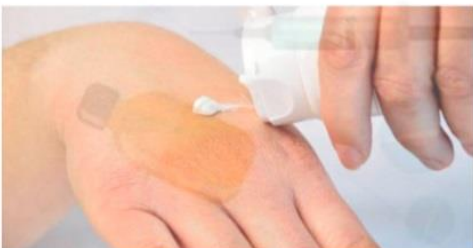## Diagnostico

Suele realizarse en función los síntomas y se confirma con los resultados de las pruebas cutáneas o muestras de piel.

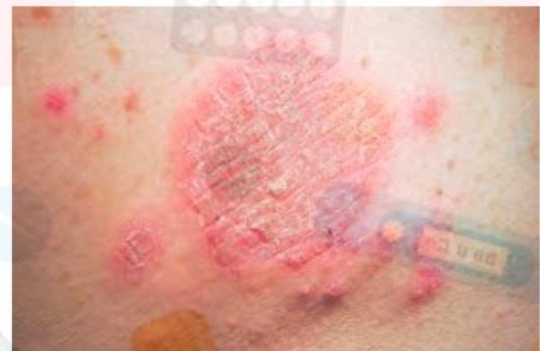

## Tratamiento

Depende de la causa y de los síntomas concretos



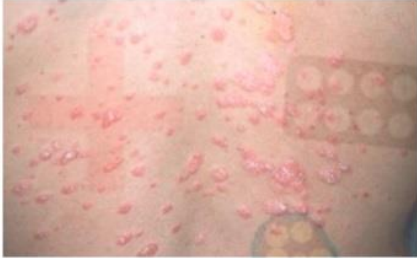- Mercedes s.EGonzalez,homemanuals.topicpage.lost revisionDate.
- Antología de enfermería medico quirúrgica II



# ENFERMEDADES PAPULOESCAMOSAS

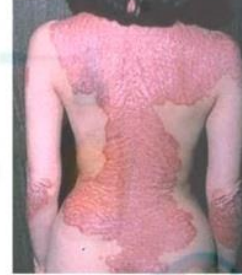## Psoriasis

Enfermedad crónica inflamatoria y proliferativa genéticamente determinado con un gran polimorfismo clínico.



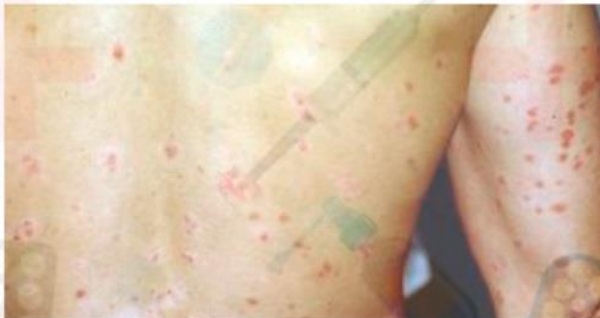## Eritrodermia Psoriasica

Consiste en un enrojecimiento difuso de la piel con descamación, que afecta al menos 75% de la superficie cutánea.



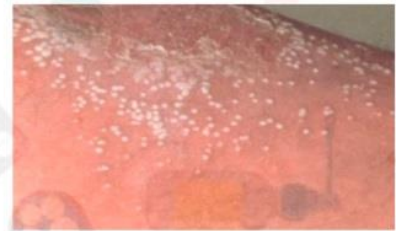
## Parapsoriasis

Proceso cutáneos eritema- populo- escamosos de naturaleza desconocida



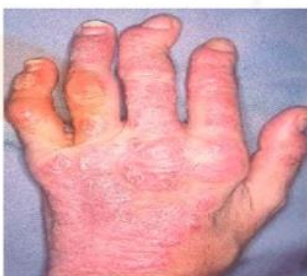## Psoriasis pustulosa

Se ha relacionado con focos sépticos a distancia, tabaquismo, ingesta de litro gisteitis pustulosa



## Artropatía psoriasica

Es una artritis con factor remautol de negativo asociado a psoriasis



## Dermatitis sebarreica

Se presenta como placas eritematoescamosas con descamación blanquecino- amarillenta, adherente de bordes mal definidos.

