

Nombre de alumno: ROSA GUADALUPE LOPEZ GUILLEN

Nombre del profesor: GORDILLO LOPEZ BEATRIZ

Nombre del trabajo: cuadro sinóptico

Materia: enfermería gerontogeriatrica

Grado: 6 °

Grupo: B

Alteraciones dermatológicas en el adulto mayor

Dermatología es la especialidad que se ocupa del cuidado y tratamiento de la piel sana y enferma.

Causas

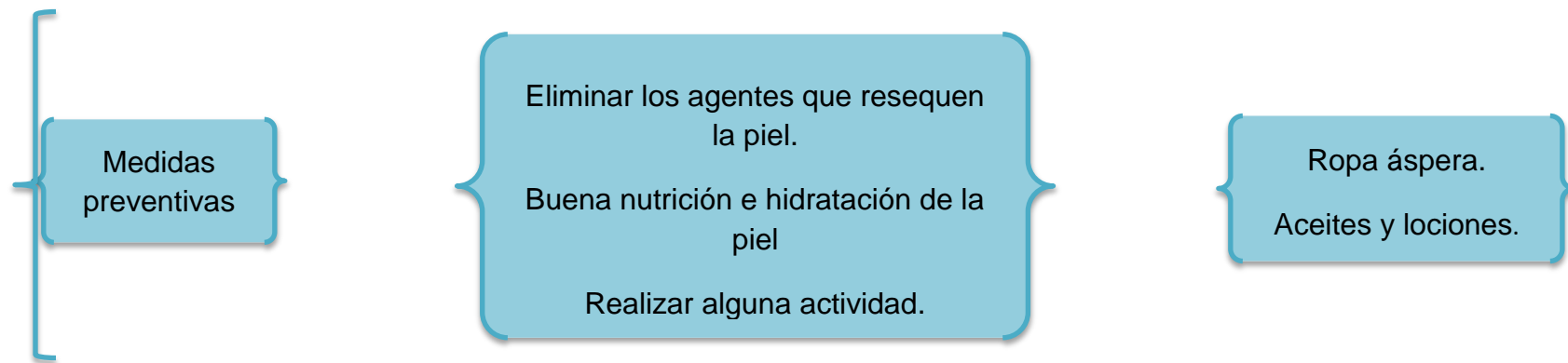
Bañarse en exceso.
Exposición de los rayos ultra violeta.

Consecuencias

Pierde elasticidad.
Se hace más delgada y vulnerable a quemaduras por el sol.

Problemas

- Prurito: es una irritación incomoda en la piel con la necesidad de rascar en la zona afectada.
- Queratosis: son pequeñas lesiones de color gris o café sobre áreas expuestas de la piel.
- Queratosis seborreica: es una lesión verrugosa benigna bien delimitada.
- Melanoma maligno: es cáncer de la piel y afecta las células que producen la melanina de la piel.
- Lesiones vasculares: debido a la edad se puede debilitar las paredes de las venas y reducir su capacidad para responder al aumento de la presión arterial.
- Ulcera por presión: son lesiones en la piel que ocurren cuando se mantiene comprimida durante mucho tiempo, entre una superficie ósea y una superficie dura
- Callosidades: son capas de piel hiperqueratósicas agregadas en el pie o las manos su causa es la presión o fricción en la piel.
- Herpes zóster: es un brote agudo de ampollas sobre la piel



Referencia bibliográfica:

Imágenes adquiridas por el docente. <https://m.infonablus.com>

<https://www.institutcataladelpeu.com>

