

MAPA CONCEPTUAL PL
PRACTICAS RPOFESIONALES
LIC. VICTOR HUGO TORRES

PRESENTA EL ALUMNO:

KARLA ISABEL ZUNÚN ORTIZ

GRUPO, SEMESTRE y MODALIDAD:

9no. CUATRIMESTRE "D" SEMI ESCOLARIZADO

Frontera Comalapa, Chiapas

05 de junio de 2020

ANATOMÍA TOPOGRÁFICA

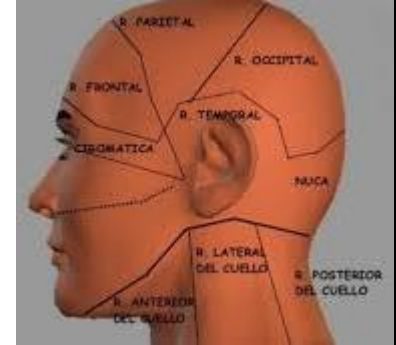
La anatomía topográfica, es la disciplina de la anatomía

Divide el cuerpo humano en zonas o regiones anatómicas para facilitar su estudio, apreciando sobre todo las relaciones, topografía y contenidos de cada una.

Divisiones topográficas del cuerpo humano

La anatomía topográfica divide el cuerpo humano en tres zonas principales

- Cabeza
- Tronco
- Extremidades



Región de la cabeza

La cabeza es la parte superior del cuerpo humano

Cráneo:

El cráneo conocido como la región craneal; forma un armazón óseo que protege el encéfalo.

Cara:

La cara o región facial abarca la mitad inferior de la cabeza a partir de debajo de las orejas.

Regiones del tronco

El tronco es la parte más ancha y central del cuerpo, contiene órganos y vísceras vitales como son los que forman el aparato respiratorio, el digestivo y el circulatorio.

Cuello

El cuello une a la cabeza con el tronco. Sostiene por su parte superior. Las vértebras cervicales que se encuentran en el cuello dan inserción a los músculos cervicales que dan la capacidad para realizar movimientos de rotación e inclinación

Regiones del tronco

Tórax

El tórax es la parte superior del tronco, protegido por un armazón óseo que constituyen los doce pares de costillas unidas por detrás a la columna vertebral y por delante, parte de ellas, al esternón; este armazón protege los órganos internos: pulmones y corazón.

Abdomen

El abdomen es la parte inferior del tronco a la que se hallan unidas las otras dos extremidades, las inferiores o piernas.

- Epigastrio
- Región umbilical
- Hipogastrio
- Región lumbar

ANATOMÍA HUMANA
FUNCIONES VITALES

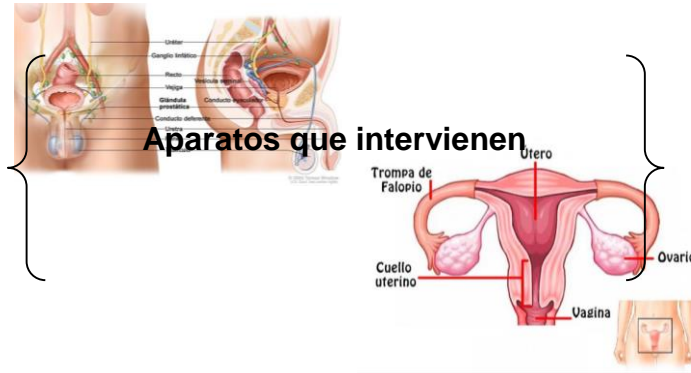NUTRICION

Aparatos que intervienen

- Aparato circulatorio
- Aparato digestivo
- Aparato excretor
- Aparato respiratorio



REPRODUCCIÓN



- Aparato reproductor masculino
- Aparato reproductor femenino

RELACIÓN

Sistemas que intervienen

- Óseo
- Muscular
- Nervioso

