



Nombre del alumno:

Iván Cruz Moreno

Nombre del profesor:

Lic. Ludbi Isabel Ortiz Pérez

Licenciatura:

En enfermería

6to Cuatrimestre grupo "c" semiescolarizada

Materia:

Enfermería Del Adulto

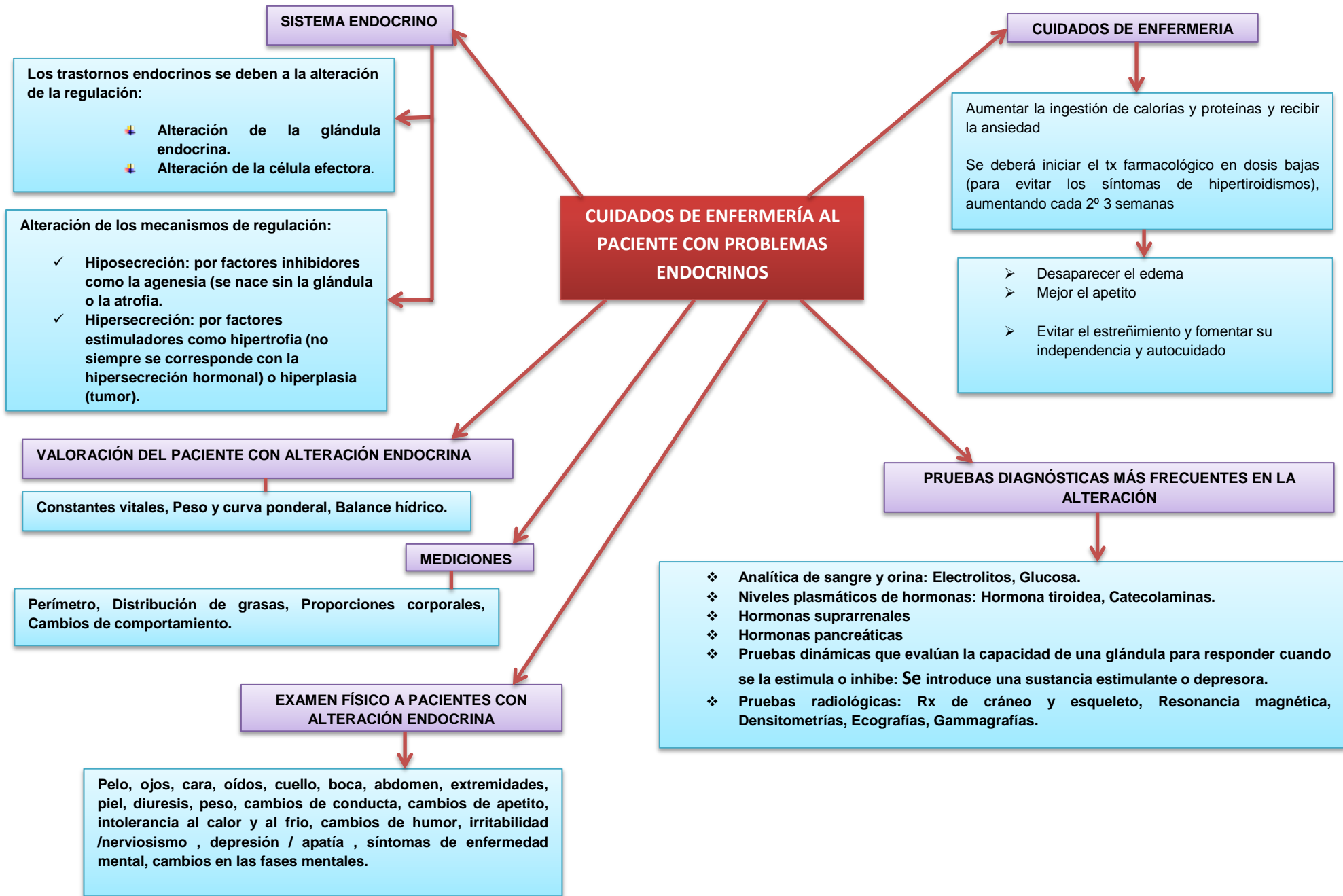
Nombre del trabajo: Mapa conceptuales de

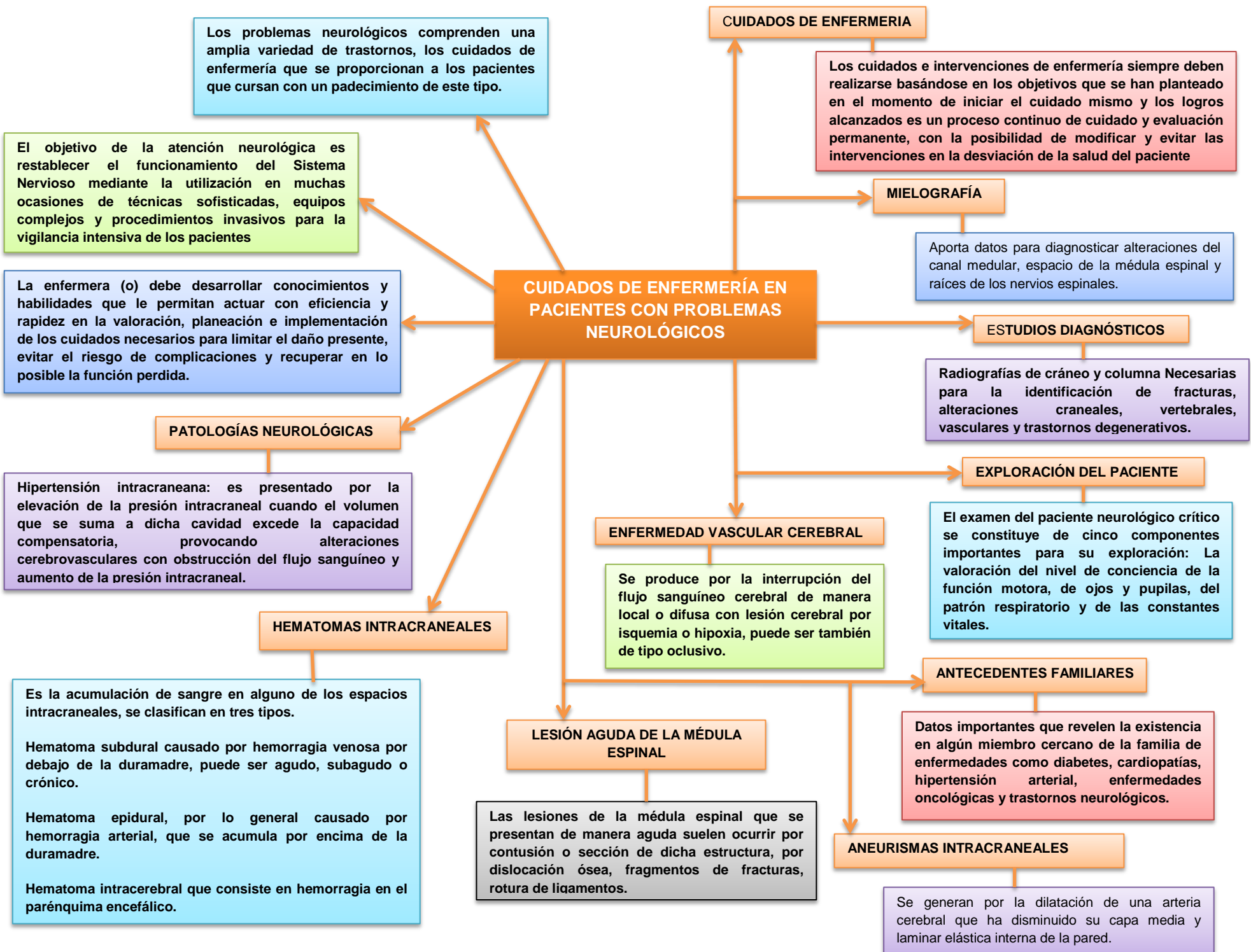
Cuidados de enfermería al paciente con problemas endocrinos

Cuidados de enfermería al paciente con problemas neurológicos

Cuidados de enfermería con al paciente con alteraciones oculares

Frontera comalapa chiapas a 05 de julio del 2020





Una úlcera corneal superficial es una erosión superficial de la córnea donde se ve afectado el epitelio corneal.

Es una lesión dolorosa por encontrarse en una zona donde hay gran cantidad de terminaciones nerviosas sensitivas, donde la percepción del dolor es 300 veces mayor que si la herida estuviera en la piel

EDEMA

Párpados: Puede ser una tumefacción difusa e indolora que puede indicar inflamación ocular de una zona cercana

Conjuntiva y córnea: Relacionados con trastornos oculares serios, por ejemplo, en el glaucoma.

· **Lagrimo:** Producción excesiva de lágrimas con la finalidad de lavar cualquier sustancia.

DOLOR OCULAR

Sensación de cuerpo extraño: la más frecuente en la inflamación ocular.

Picor: Típico de las conjuntivitis alérgicas.

Dolor ocular verdadero: Ocurre en patologías graves, como el glaucoma agudo o las úlceras corneales.

Dolor ocular en un ojo blanco sin signos o síntomas asociados: No suele estar motivado por una afección del ojo, sino más bien, cabría pensar en migrañas u otro tipo de cefalea.

OTROS SIGNOS Y SÍNTOMAS A TENER EN CUENTA:

SECRECIÓN

Purulenta: Amarillo-verdosa, cremosa y muy abundante.

Mucopurulenta: De color amarillenta y se adhiere a la superficie de los párpados.

Acuosa: Lagrimo constante, no forma legaña y no se pegan los ojos.

Mucosa: Filamentos blanquecinos

CUIDADOS DE ENFERMERÍA AL PACIENTE CON ALTERACIONES OCULARES

Algunos problemas oculares son menores y efímeros. Pero otros, pueden causar pérdida de la visión permanente.

- Los problemas oculares comunes incluyen:
- ❖ Errores de refracción
 - ❖ Cataratas
 - ❖ Trastornos del nervio óptico, incluyendo glaucoma
 - ❖ Enfermedades de la retina

OJO

- ✓ Degeneración macular
- ✓ Problemas de los ojos asociados con la diabetes
- ✓ Conjuntivitis

Es el enrojecimiento de la superficie ocular, que en condiciones normales ha de ser de color blanco

Este signo tan común se trata de un fenómeno de vasodilatación que se produce ante cualquier inflamación ocular

Lo importante es la valoración por parte del personal de enfermería, preguntando al paciente por sus antecedentes, alergias, medicamentos, enfermedades oculares o sistémicas, actividades que realiza, de que trabaja y tratar de averiguar qué le ha pasado.

TIPOS DE OJO ROJO

Equimosis o hemorragia sub conjuntival, Depósito de sangre extravasada por la rotura de un vaso sanguíneo, Mancha roja, plana y de extensión variable, Indolora, No afecta a la visión ni produce secuelas en el ojo,

- CAUSAS**
- ✚ Por un traumatismo en el ojo
 - ✚ De origen infeccioso
 - ✚ De origen espontáneo