

ANATOMIA Y FISILOGIA DEL CORAZON

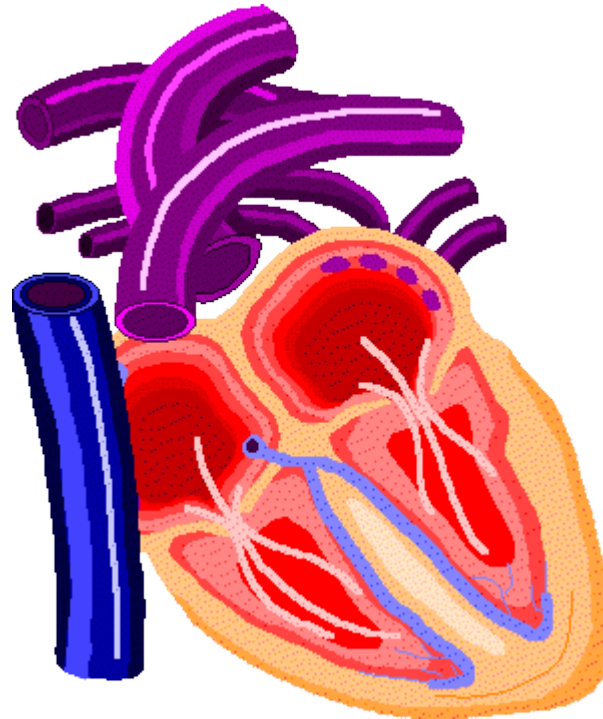
MATERIA: ANATOMIA Y FISILOGIA

ALUMNO: ALAN IVAN HERNANDEZ CALDERON

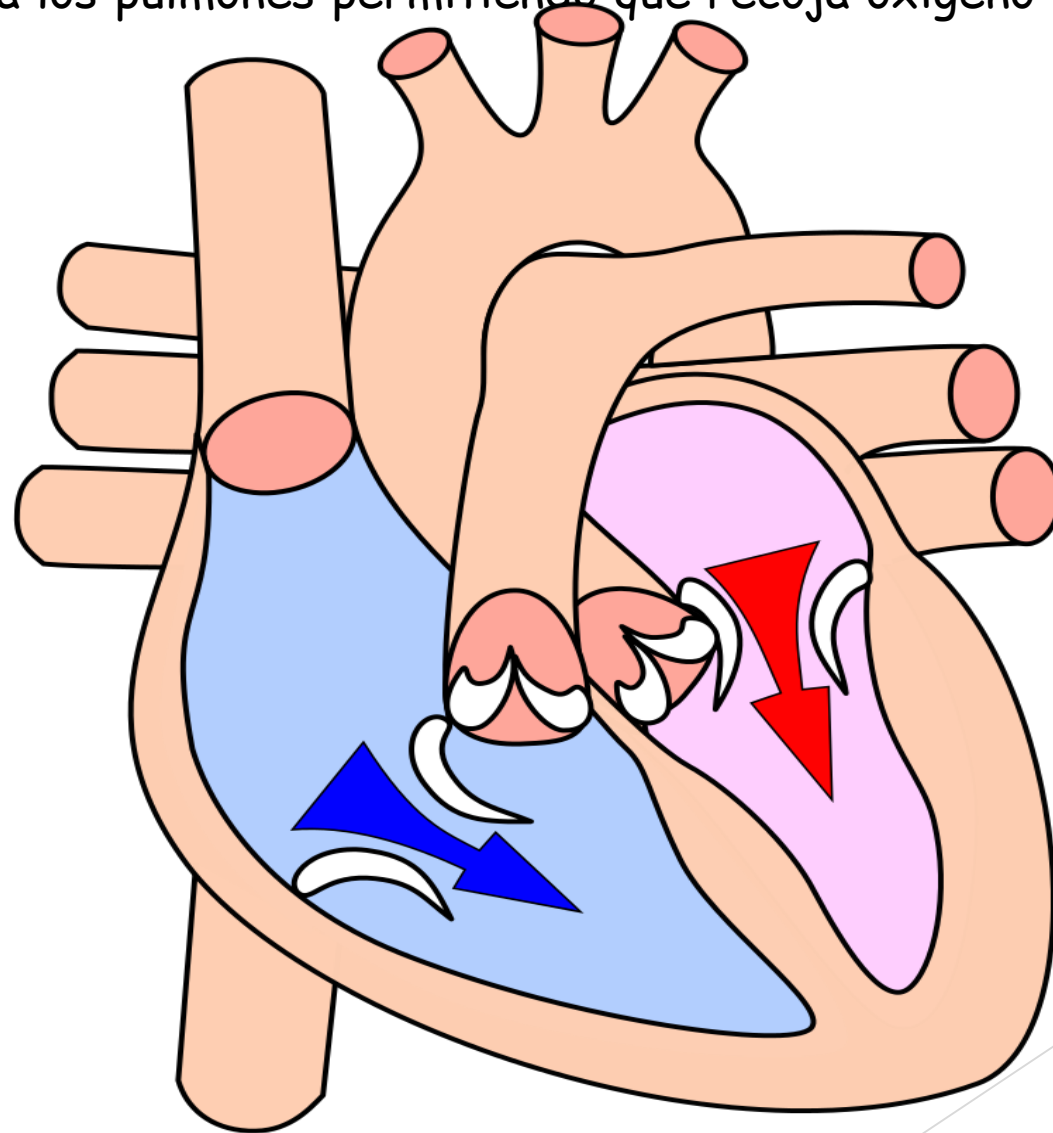
El corazón y la homeóstasis:

A través de los vasos sanguíneos el corazón bombea sangre hacia todos los tejidos del organismo.

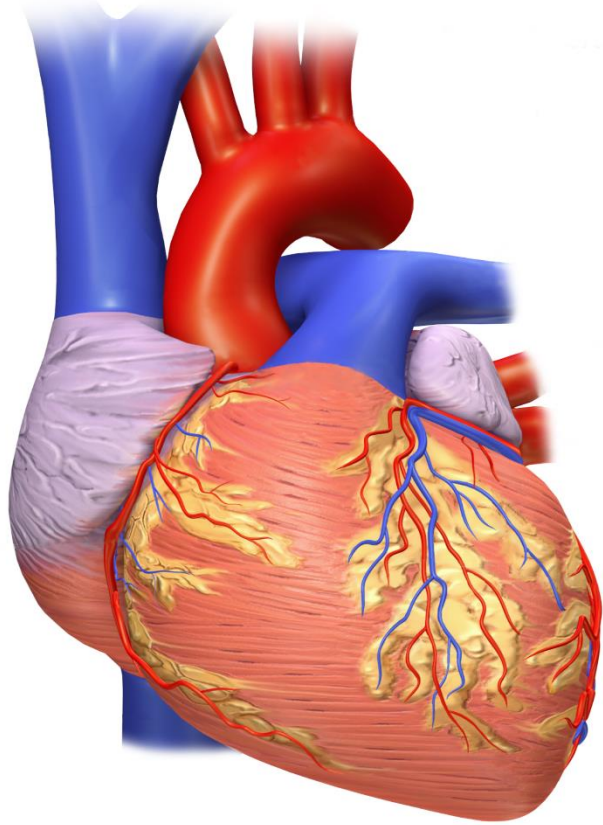
-Para que la sangre alcance las células del cuerpo e intercambie sustancias con ellos debe ser bombeada constantemente por el corazón.



-El lado izquierdo del corazón bombea sangre hacia los vasos sanguíneos y el lado derecho bombea sangre hacia los pulmones permitiendo que recoja oxígeno y escape el dióxido de carbono.



El corazón es un órgano relativamente pequeño casi del mismo tamaño que un puño cerrado. Mide alrededor de 12 cm de largo y 9 cm en su punto mas ancho y 6 cm de espesor.



-El corazón se apoya en el diafragma cerca de la línea media de la cavidad torácica y se encuentra en el mediastino: una masa de tejido que se extiende desde el esternón hasta la columna vertebral, el vértice o punta (ápex) esta formada por el ventrículo izquierdo.

-La base del corazón en su superficie posterior esta formado por las aurículas.

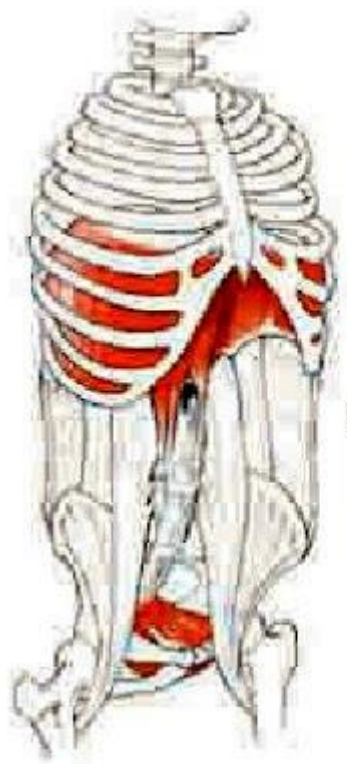
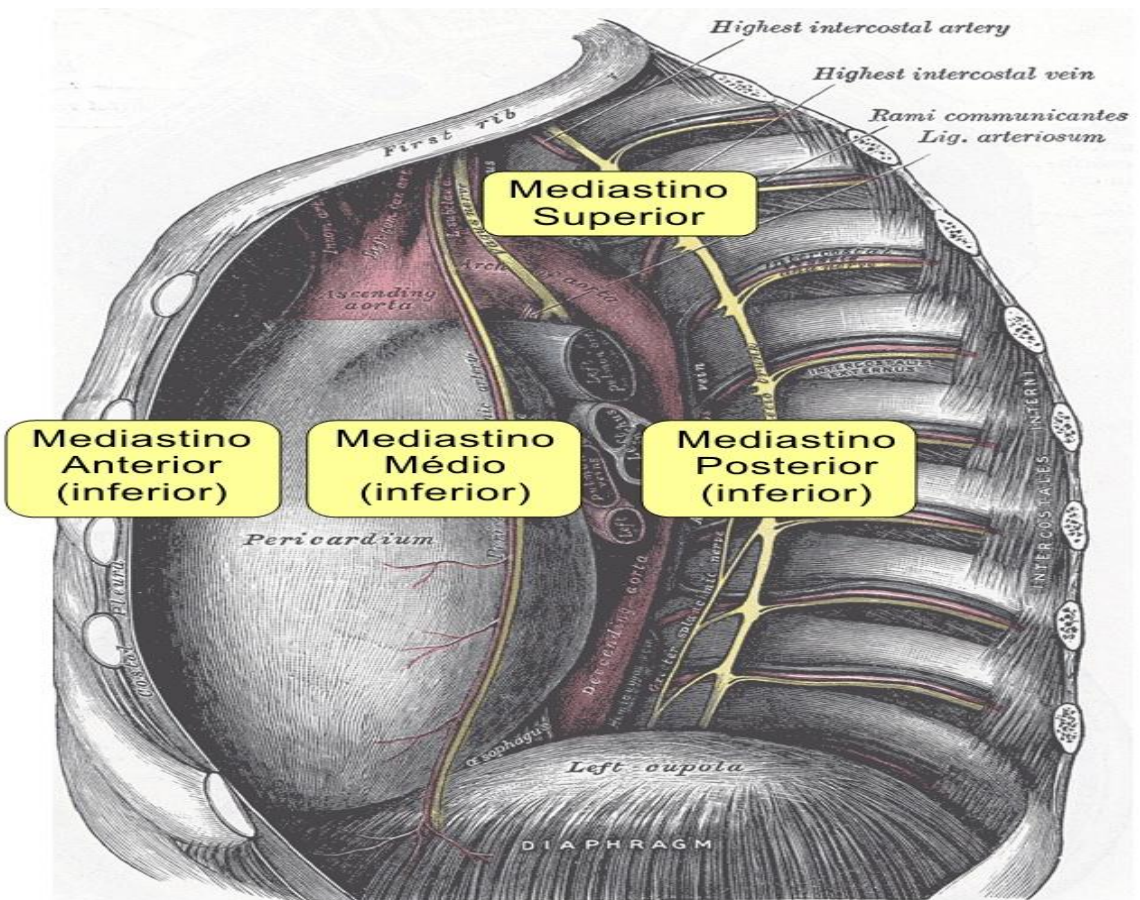


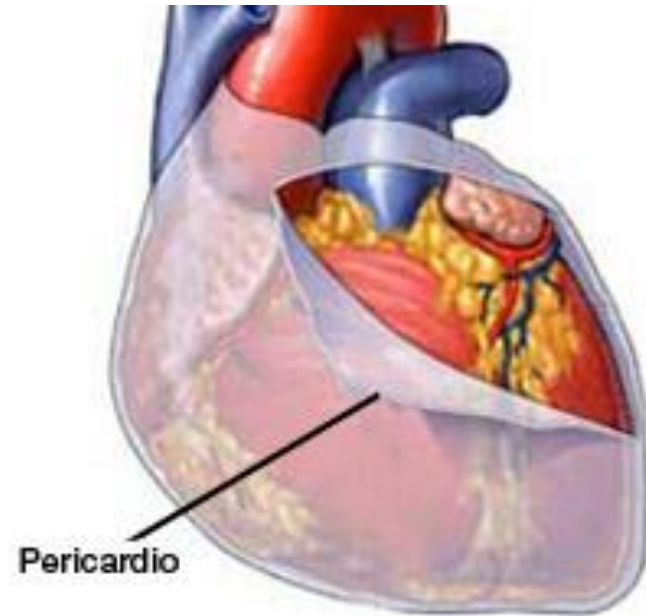
Figura 4: Origen e inserción del músculo diafragma.



EL PERICARDIO:

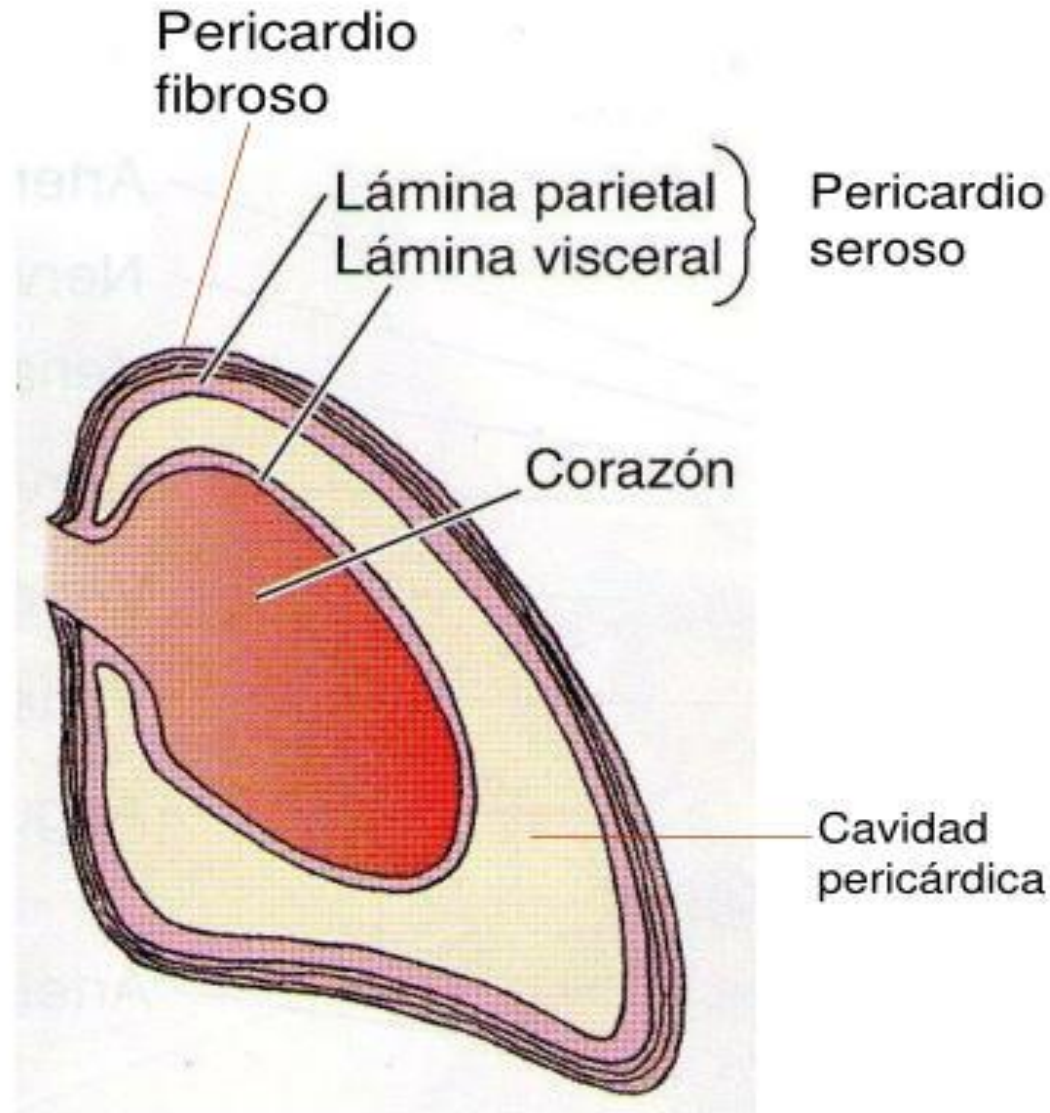
-Es una membrana que rodea y protege el corazón lo mantiene en su posición en el mediastino y a la vez otorga suficiente libertad de movimiento para la contracción rápida y vigorosa.

-Se divide en dos el pericardio fibroso y el pericardio ceroso.

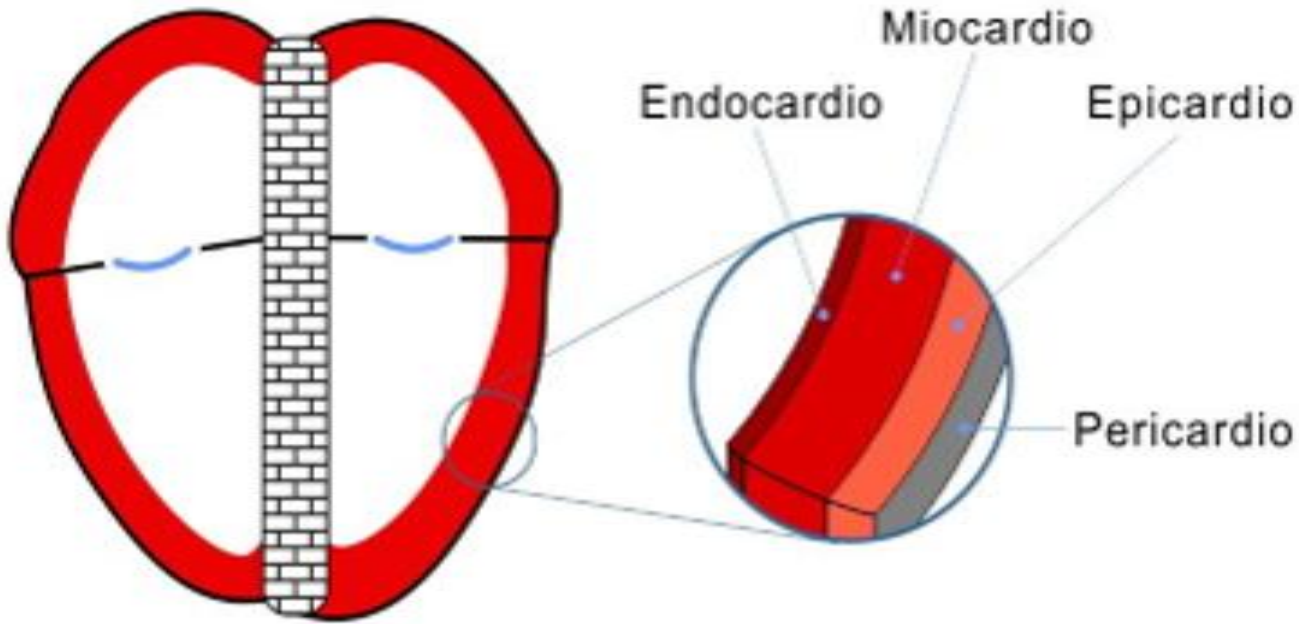


Pericardio

- Membrana fibroserosa que cubre el corazón y el inicio de los grandes vasos.
- 2 capas:
 - Pericardio fibroso (no es flexible, protege al corazón frente a los sobrellenados repentinos).
 - Pericardio seroso
 - * Lámina parietal (superficie interna del pericardio fibroso).
 - * Lámina visceral (sobre y vasos).
- Ligamentos:
 - Anterior: esternopericardiacos.
 - Posterior: tejido conectivo laxo.
 - Inferior: pericardiofrénico



CAPAS DEL CORAZON



El epicardio:

esta compuesto por dos planos tisulares, le da una textura suave a la superficie del corazón.

El miocardio:

Tejido muscular cardiaco, confiere volumen al corazón y es responsable de la acción de bombeo representa el 95% de la pared cardiaca.

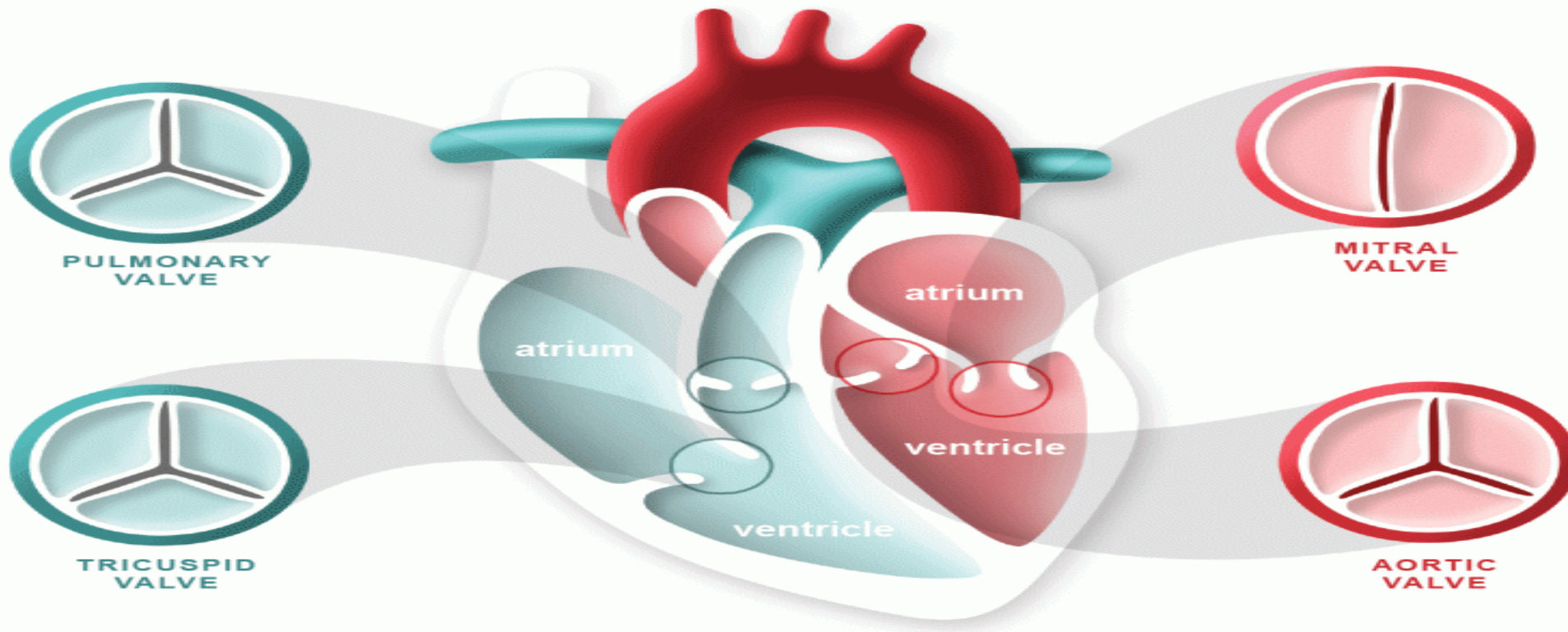
El endocardio:

Es una fina capa de endotelio que se encuentra sobre una capa delgada de tejido conectivo.

CAMARAS CARDIACAS

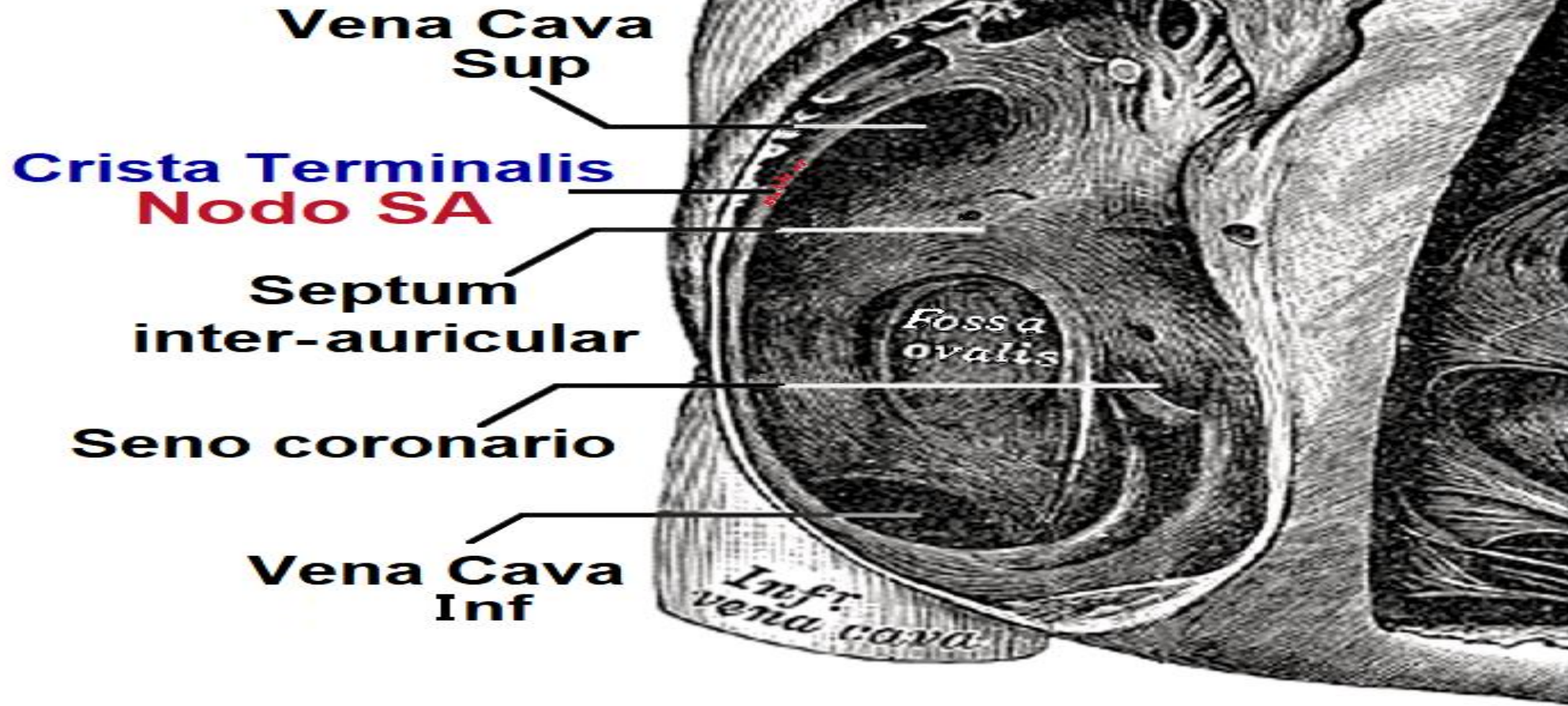
-El corazón posee cuatro cámaras, son dos aurículas (atrios) y las dos inferiores los ventrículos.

-Las dos aurículas reciben la sangre de los vasos que le traen de regreso al corazón las venas, mientras que los ventrículos la eyectan desde el corazón, hacia los vasos que la distribuyen las arterias.



Aurícula derecha: recibe sangre de tres venas la vena cava superior, la vena cava inferior y el seno coronario.

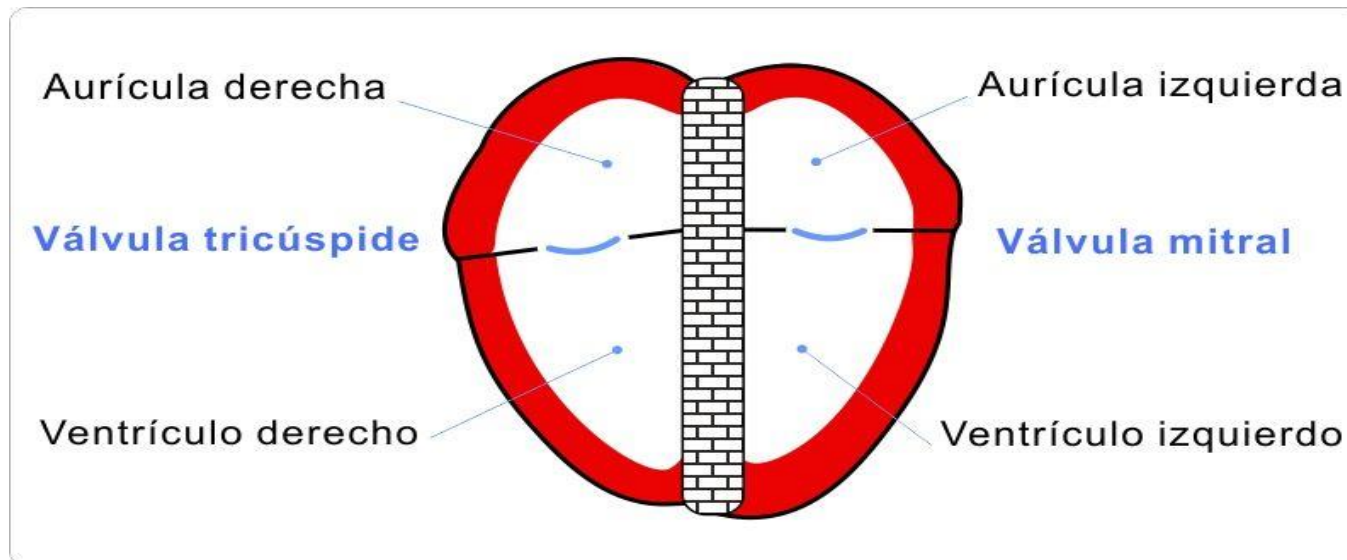
Aurícula derecha



Ventrículo derecho: tiene una pared entre 4 y 5 mm y forma la mayor parte de la cara anterior del corazón.

-Aurícula izquierda: forma la mayor parte de la base del corazón, recibe sangre proveniente de los pulmones, por medio de cuatro venas pulmonares.

-Ventrículo izquierdo: tiene la pared mas gruesa de las cuatro cámaras y forma el vértice o ápex del corazón. La sangre pasa desde el ventrículo izquierdo, a través de la válvula aórtica hacia la aorta ascendente.



ESPESOR DEL MIOCARDIO Y FUNCION

El espesor del miocardio de las cuatro cámaras varia de acuerdo con la función de cada uno de ellas.

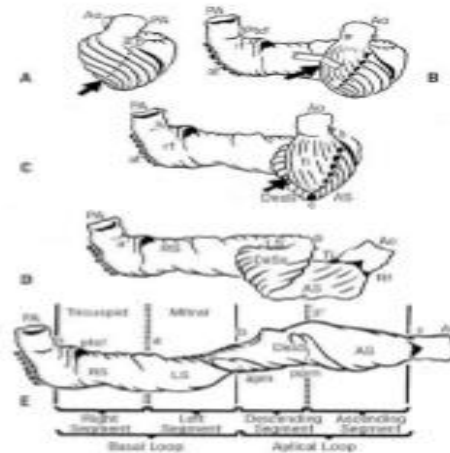
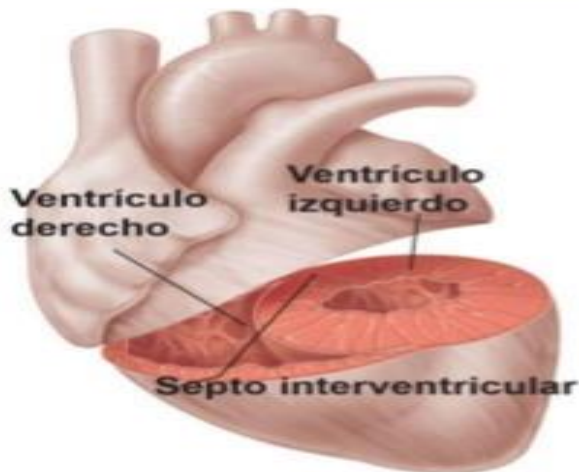La aurícula de pared fina entrega sangre a los ventrículos debido a que los ventrículos bombean sangre a mayor distancia sus paredes son mas gruesas.

A pesar que los ventrículos derechos e izquierdos actúan como dos bombas separados que eyectan simultáneamente iguales volúmenes de sangre, el lado derecho tiene una carga de trabajo menor.

Arquitectura del Miocardio

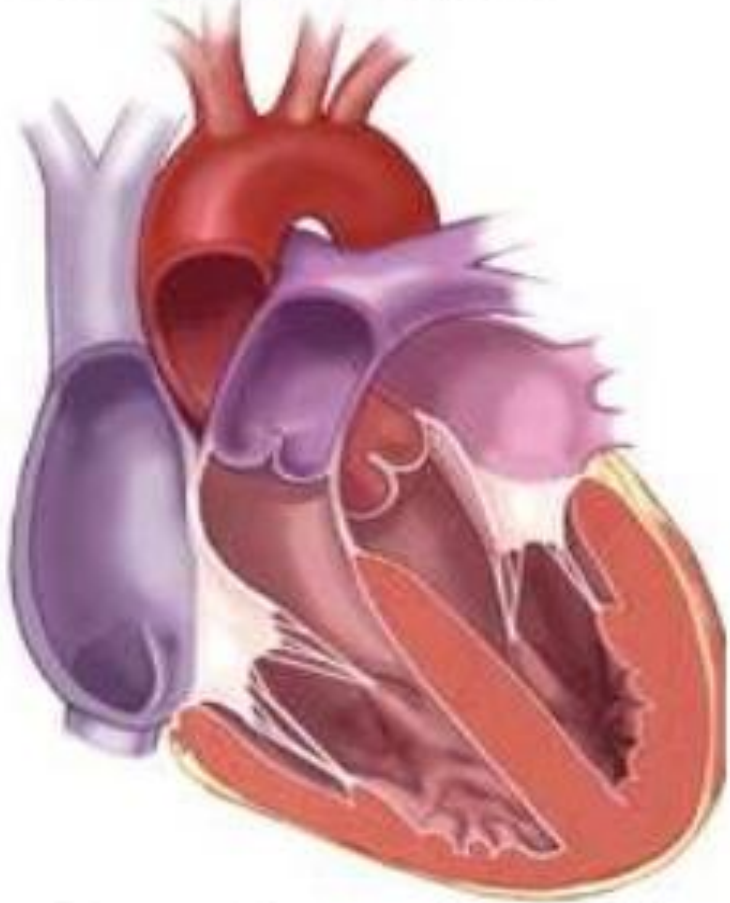


Fisiología Humana



Torrent-Guasp F et al. Eur J Cardiothorac Surg 2005; 27:191-201

Ciclo Cardiaco



- AURICULAS
(4-6mmHg/7-8mmHg)
 - 80% Directamente
 - 20% Sístole Auricular
- Músculos Papilares-> V. AV
- VENTRÍCULOS
 - ↑Presión Ventricular
 - 8mmHg/80 -140 mmHg
 - 70% (1°Sístole)
 - 30% (2°-3° Sístole)
 - ↓ Presión Ventricular
- ↑Presión Grandes Vasos
- Cierre V. Semilunares

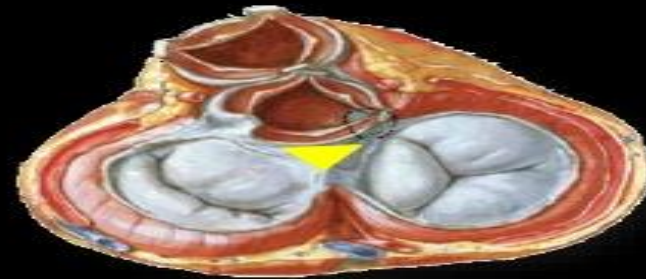
- **Mecanismo de Frank-Starling:** “ *Cuanto más se distiende el músculo cardiaco durante el llenado, mayor será la fuerza de contracción y el volumen de sangre expulsado hacia los grandes vasos*”.

ESQUELETO FIBROSO DEL CORAZON

Además de músculos cardiacos de la pared cardiaca, contiene tejido conectivo denso que forma el esqueleto fibroso del corazón. Esta estructura consiste en cuatro anillos de tejido conectivo denso que rodean las válvulas cardiacas posicionándolas entre si y uniéndolas al tabique intraventricular.

Armazón Fibroso

- El trígono fibroso principal o “derecho” presenta forma triangular y 3 ángulos:
 - **Posterior:** Entre los orificios tricúspide y mitral.
 - **Anteroderecho:** Entre los orificios tricúspide y aórtico.
 - **Anteroizquierdo:** Entre los orificios aórtico y mitral.



Armazón Fibroso

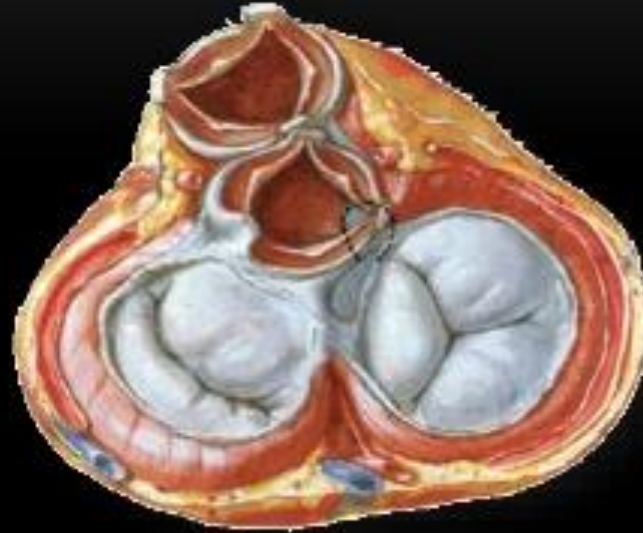4 orificios principales
del Corazón



Los Anillos Fibrosos

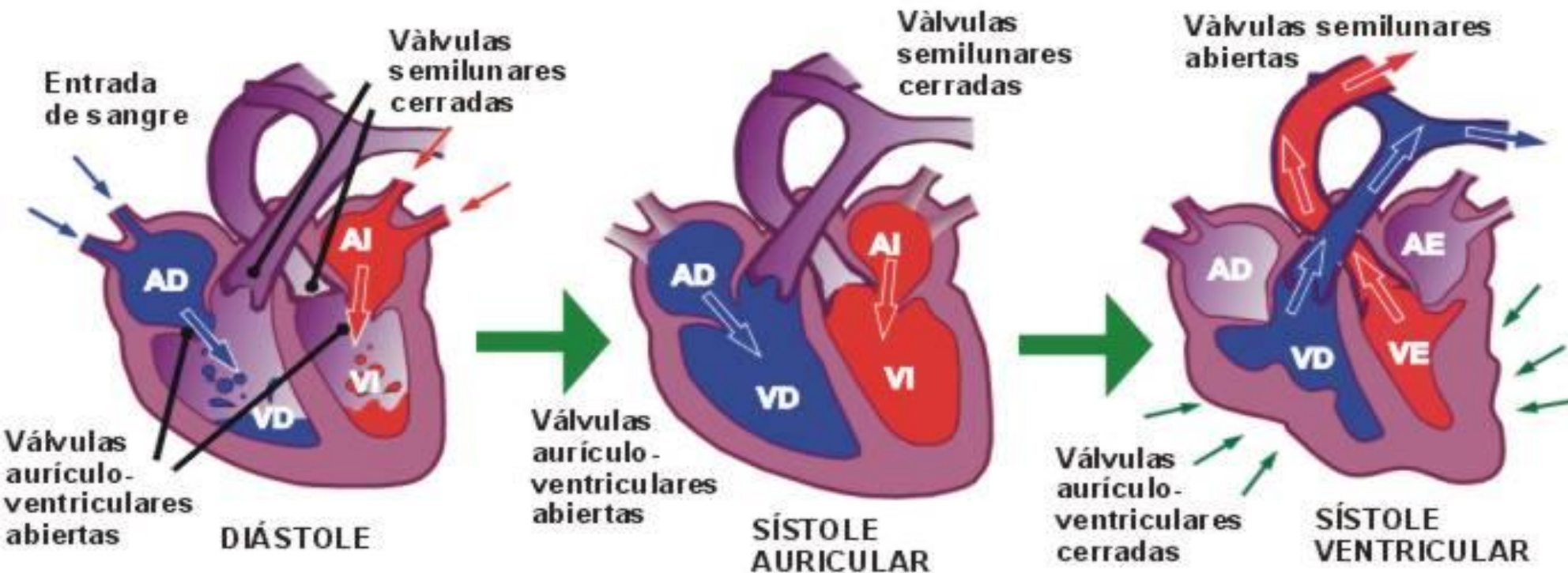


Círculos Tendinosos
de Lower



LAS VALVULAS CARDIACAS Y LA CIRCULACION

Cuando una cámara cardiaca se contrae eyecta un determinado volumen de sangre dentro del ventrículo o hacia una arteria, las válvulas se abren y cierran en respuesta a los cambios de presión.

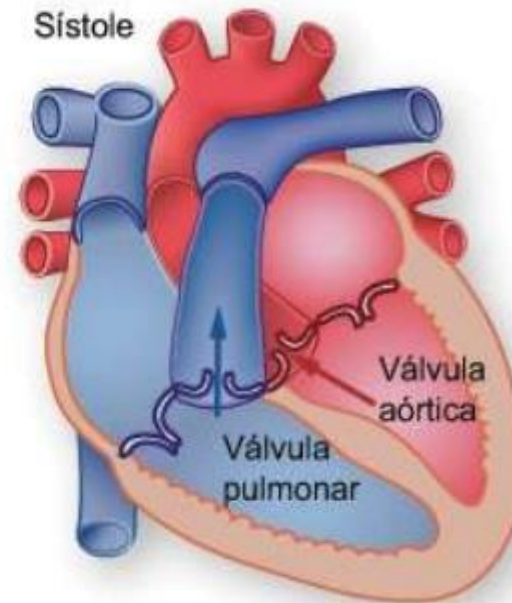


FUNCIONAMIENTO DE LAS VALVULAS SEMILUNARES

Las válvulas semilunares o aórticas y pulmonares también se conocen como válvulas semilunares (SL) por que están formadas por tres válvulas con aspecto de media luna.

VALVULAS SEMILUNARES (SL)

- Formadas por 3 valvas con forma de media luna.
- Eyección de sangre desde el corazón a las arterias.
- Se abren cuando la presión ventricular excede la presión arterial.



CIRCULACION CORONARIA

Los nutrientes no pueden difundir lo suficientemente rápido desde la sangre de las cámaras cardiacas a todas las capas de la pared del corazón.

CIRCULACIÓN CORONARIA

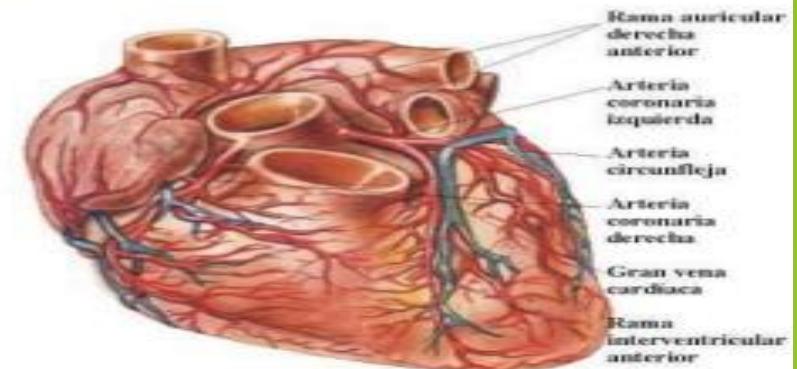
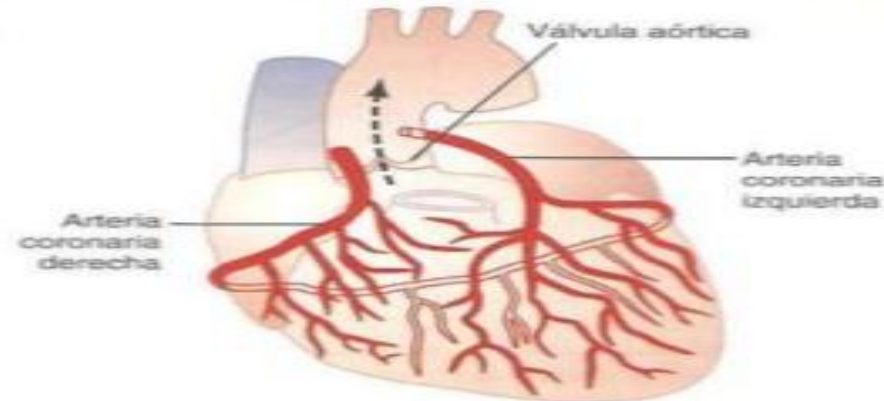
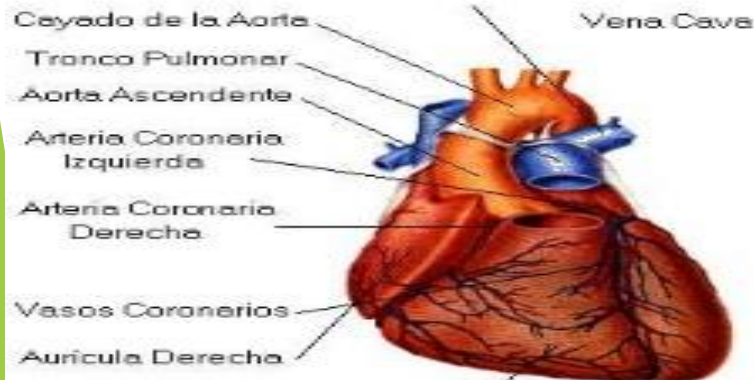
Art. Coronaria izq. → porción anterior e izq. De VD

Art. Coronaria der. → mayor parte de VD y parte post. De VI

Seno coronario → VI

Venas cardiacas ant. → VD.

Una pequeña cantidad de sangre venosa coronaria se vacía en las cámaras por las venas de tebesio



ARTERIAS CORONARIAS

Las dos arterias coronarias, derecha e izquierda nacen de la aorta ascendente y proporciona sangre oxigenada al miocardio.

ARTERIAS CORONARIAS:

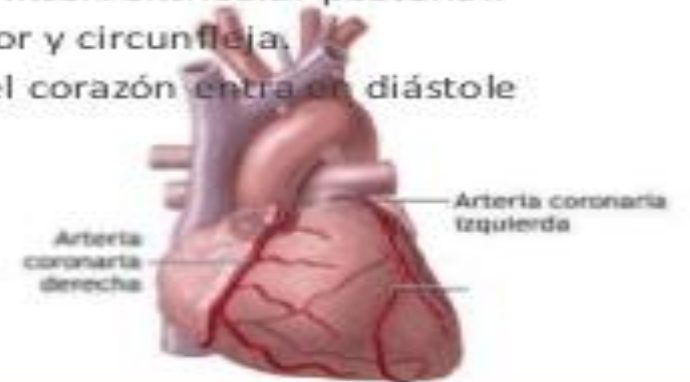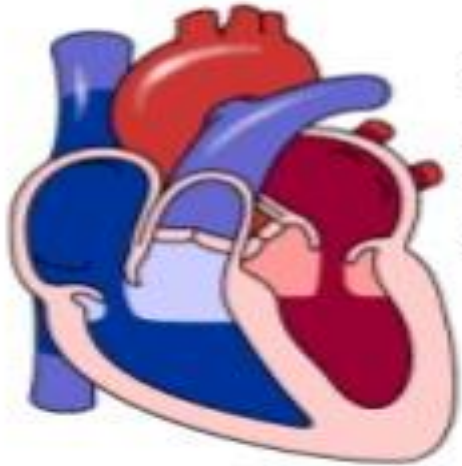
Su principal función es irrigar y nutrir al corazón.

Las arterias coronarias son la primera ramificación de la arteria aorta, que se extienden a lo largo de todo el musculo cardiaco.

Su división principal es:

- Coronaria derecha: La cual se ramifica en auriculoventricular y interventricular posterior.
- Coronaria izquierda: La cual se ramifica en descendente anterior y circunfleja.

El momento en el cual actúan las arterias coronarias es cuando el corazón entra en diástole ventricular.



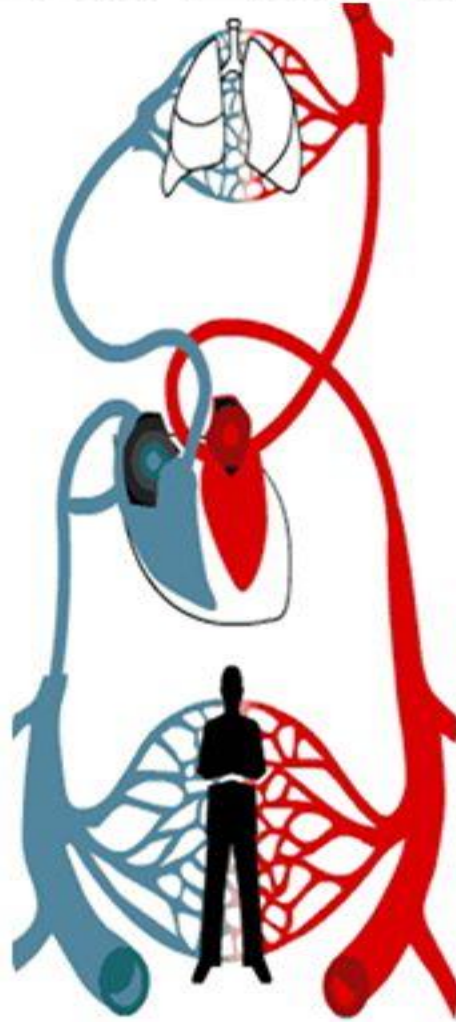
CIRCULACIÓN PULMONAR Y SISTÉMICA

Después del nacimiento, el corazón bombea sangre dentro de los circuitos cerrados la circulación sistémica y la circulación pulmonar.

CIRCULACIÓN PULMONAR

- Es más pequeña
- Presión baja
- PAM 12 mmHg
- Flujo más lento (intercambio)

DIFERENCIAS



Circulación Pulmonar:
oxigena la sangre.

Circulación Sistémica:
Reparte la sangre oxigenada por todo el cuerpo.

CIRCULACIÓN SISTÉMICA

- Más extensa
- Alta presión
- PAM 90-100 mmHg
- Flujo más rápido

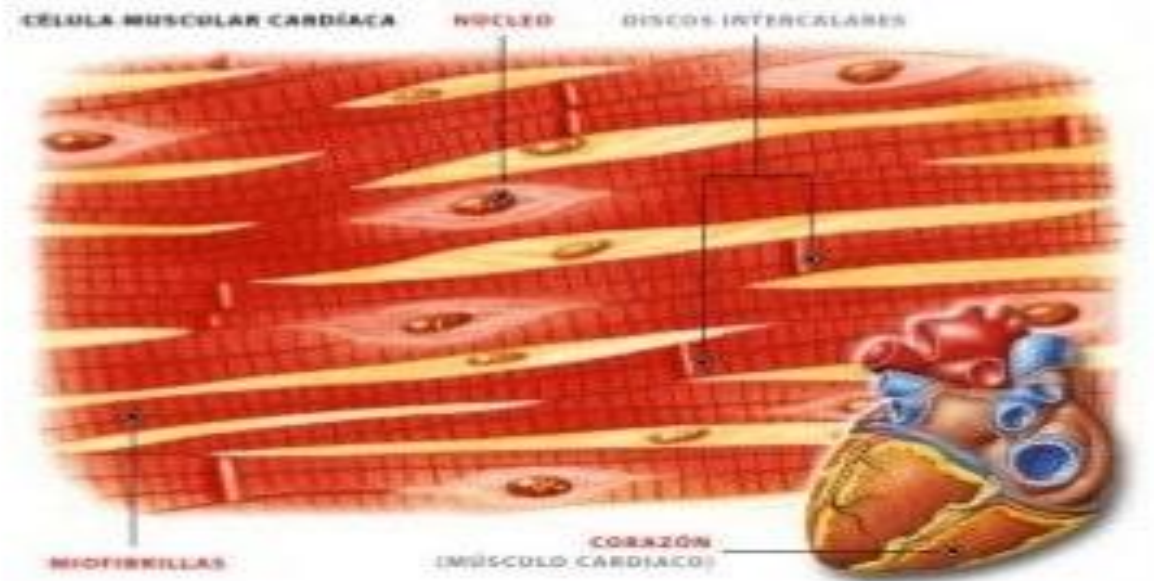
TEJIDO MUSCULAR CARDIACO Y SISTEMA DE CONDUCCION DEL CORAZON

Histología del tejido muscular cardiaco:

- En comparación de las fibras musculares esqueléticas, las fibras musculares cardiacas son mas cortas y menos circulares a sección transversa.
- Las mitocondrias son mas grandes y numerosas en las fibras musculares cardiacas que en las esqueléticas.

TEJIDO MUSCULAR CARDÍACO

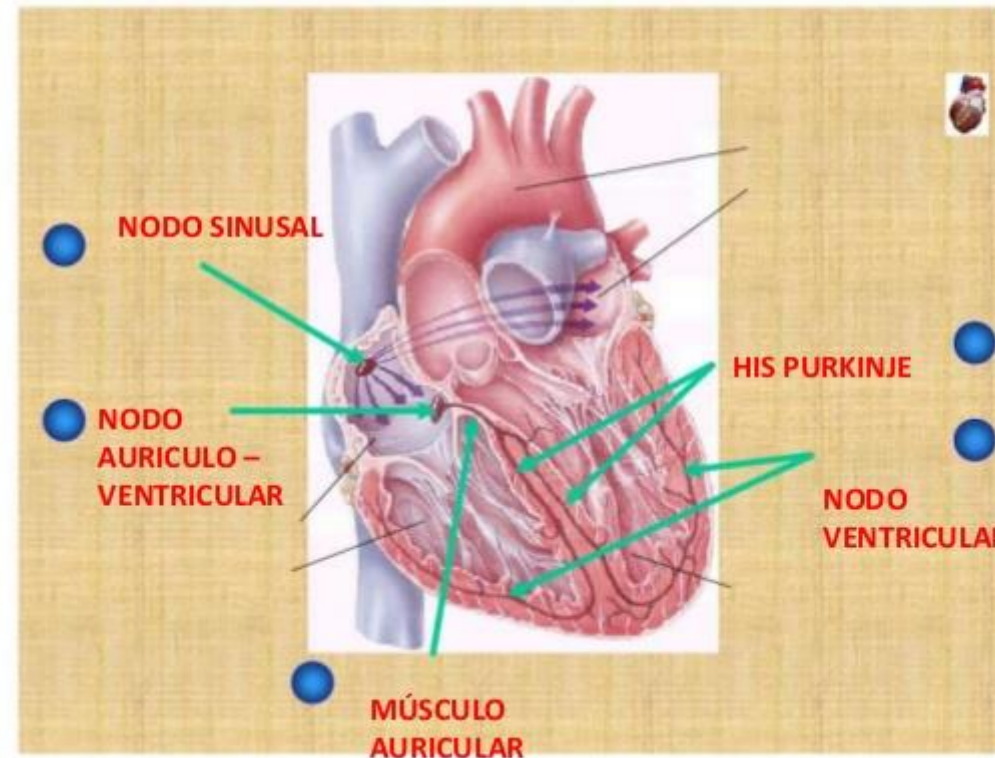
- Músculo cardíaco también es **estriado**
- Su acción es **involuntaria**
- El ritmo incorporado del corazón se denomina **automatismo**
- Varias hormonas y neurotransmisores pueden ajustar la frecuencia cardíaca acelerando o enlenteciendo el marcapasos



Durante el desarrollo cardíaco se diferencian estructuras que cumplen dos funciones:

- Actúan como marcapasos
 - Forman el sistema de conducción
- En condiciones normales el marcapasado es el nodo sinusal o sinoauricular o sinoauricular.

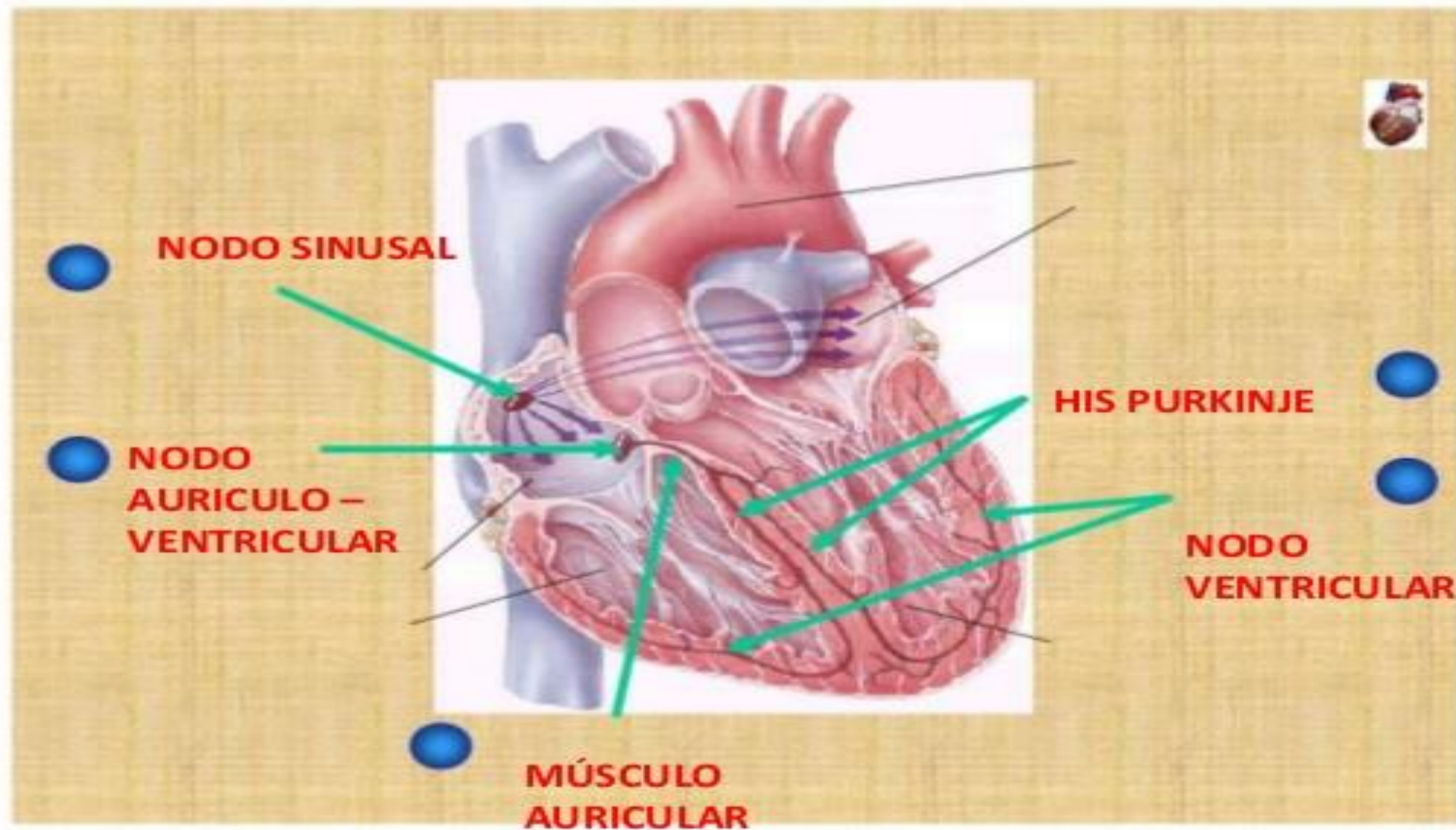
SISTEMA DE CONDUCCIÓN DEL CORAZÓN



es
te

do

SISTEMA DE CONDUCCIÓN DEL CORAZÓN



Desde el nodo (AV), el potencial de acción se dirige hacia el fascículo auricoventricular o atrio ventricular también conocido como la haz de His, este es el único sitio por donde los potenciales de acción pueden propagarse desde las aurículas hasta los ventrículos.

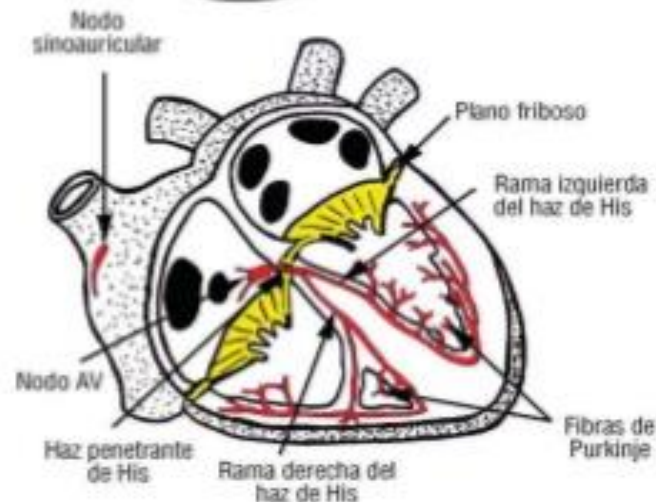
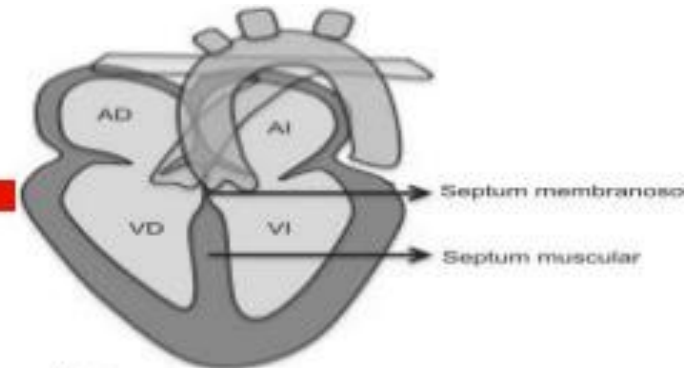
Haz de His.-

□ Penetra → Esqueleto fibroso → dirige al septum membranoso → septum interventricular muscular.

□ Bifurcación → 3cm de su origen.

Rama derecha (RDHH)

- Forma tubular, larga y delgada.
- Musculo papilar anterior → origina diversas haces → se distribuyen → endocardio ventricular D. → terminan → células de Purkinje.

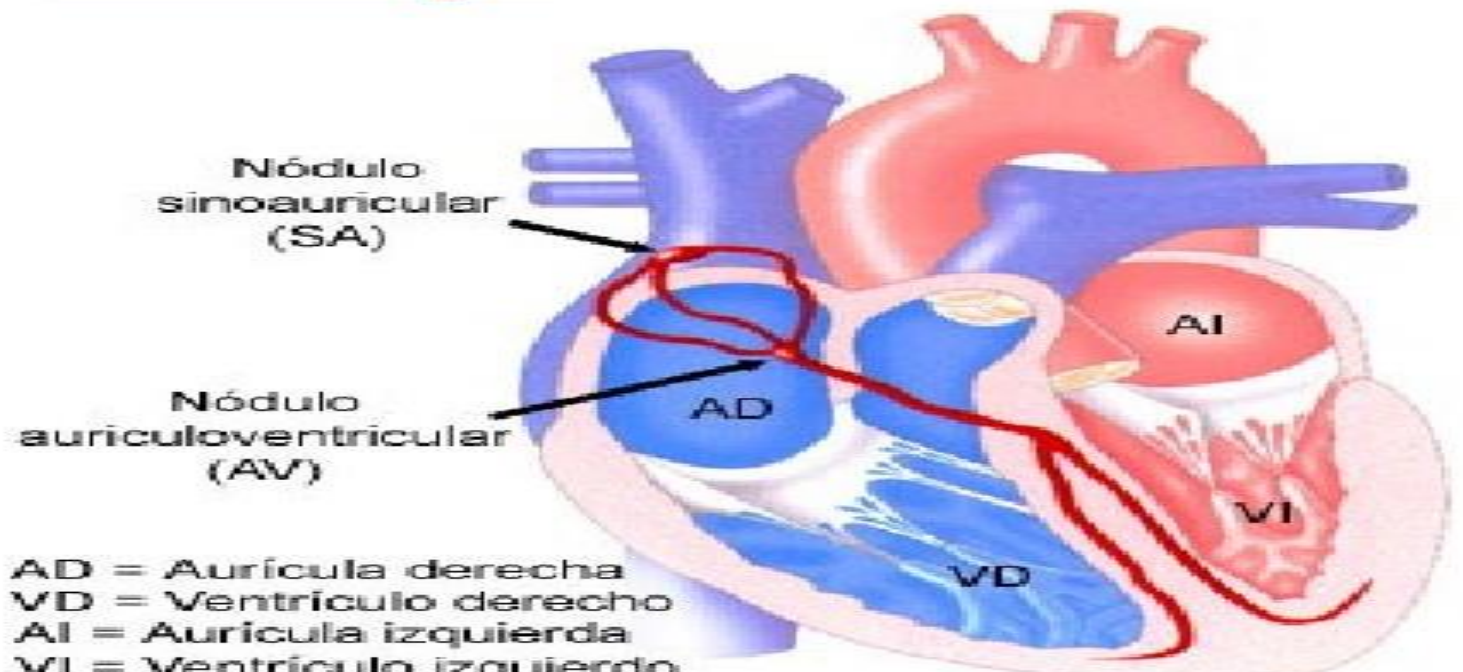


Luego de propagarse a lo largo de la haz de His el potencial de acción llega a la rama derecha e izquierda las que se extienden a través del tabique interventricular hacia el vértice cardiaco.

Finalmente las anchas fibras de Purkinje o ramas subendocárdicas conducen rápidamente el potencial de acción desde el vértice cardiaco hacia el resto del miocardio ventricular.

Fascículo auriculoventricular y His Purkinje:

Células especiales que nacen del nódulo AV y se prolongan hacia abajo a ambos lados del tabique interventricular. A partir de allí las fibras de Purkinje se distribuyen por las paredes laterales de los ventrículos.



GRACIAS



designed by  v e x e l s