

Cuadro sinóptico

Del aparato respiratorio

Profe. Cindy Lizeth de los santos candelaria

Presenta el alumno: LUIS FERNANDO ROBLERO CANO

Cuatrimestre: 3

Grupo: c

Modalidad: semi-escolarizado

Frontera Comalapa, Chiapas a 30 de mayo del 2020

El sistema respiratorio

Función

La función principal del aparato respiratorio es conducir el oxígeno al interior de los pulmones, transferirlo a la sangre y expulsar las sustancias desechos, en forma de anhídrido carbónico. El oxígeno inspirado penetra en los pulmones y alcanza los alveolos.

Componentes

La nariz
La faringe
La ringe
La tráquea
Bronquios y bronquiolos
El diafragma
Los pulmones

Intercambio de gaseosos

El mecanismo de intercambio gaseoso correcto del organismo con el exterior presenta dos etapas:

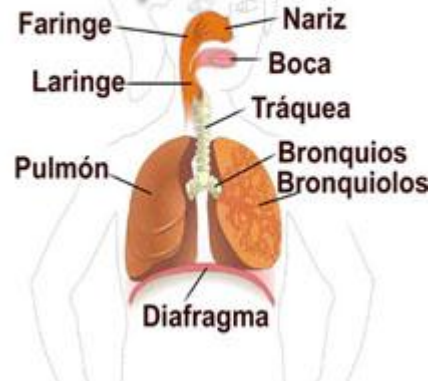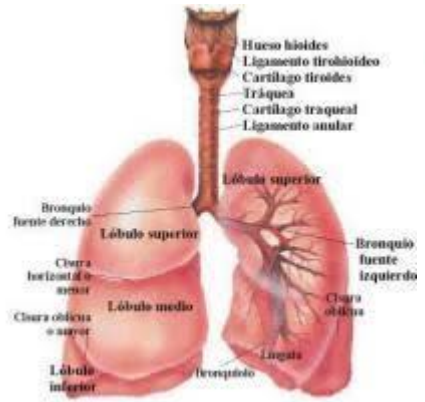
la ventilación pulmonar y el intercambio de gases en los pulmones

Los senos paranasales

Función

La cavidad nasal se encuentran los llamados senos paranasales. Son cavidades, ubicadas en los huesos circundantes y comunicados por conductos y orificios con la cavidad nasal. Se encuentran tapizados por la misma mucosa que la nariz y sus funciones son:

- Colaborar con la humidificación y calentamiento del aire.
- Actuar como cajas de resonancia para la voz.
- Aliviar el peso de los huesos a los que pertenecen.
- Reducir el peso de la cabeza.



APARATO RESPIRATORIO

Inspiración
 Contracción de los músculos intercostales
 Aumento del volumen del tórax
 Disminución de la presión intratorácica
 Entrada de aire

Espiración
 Relajación de los músculos intercostales
 Disminución del volumen del tórax
 Aumento de la presión intratorácica
 Salida de aire

Circulación bronco alveolar
 Bronquio
 Arteria pulmonar
 Vena pulmonar
 Capilar pulmonar
 Vena porta
 Arteria porta
 Vena porta inferior
 Arteria porta inferior
 Vena porta superior
 Arteria porta superior
 Vena porta inferior
 Arteria porta inferior

Visión general posterior de la laringe
 Epiglotis
 Cartilago cricoide
 Cartilago tiroide
 Cartilago tiroideo
 Cartilago cricoide
 Cartilago tiroideo

Visión posterior de la faringe
 Uvula
 Amígdala palatina
 Amígdala lingual
 Amígdala faríngea
 Amígdala palatina
 Amígdala lingual
 Amígdala faríngea