

MATERIA: enfermería quirúrgica

DOCENTE: Lic. Alfonso Velásquez Pérez

Alumna: adaleni Sánchez mejía

TRABAJO: cuadro sinóptico

GRADO:6 semestre . Grupo. A

Pared Abdominal .

Se divide en cinco partes anterior y , posterior que separa el abdomen del tórax e inferior formando por el suelo pélvico.

Conjunto de músculos y aponeurosis envueltos en fascias de musculares.

Funciones.

Proteger a los órganos abdominales , mantener los en su posición adecuada , facilitar los movimientos del tronco , aumentar la presión intraabdominal durante la defecación , micción , parto , facilitar el proceso de inspiración y espiración , músculos

Músculos principales.

Anterior y lateral.

Musculo recto.

Desde la línea media del pubis hasta el borde inferior de la caja torácica.

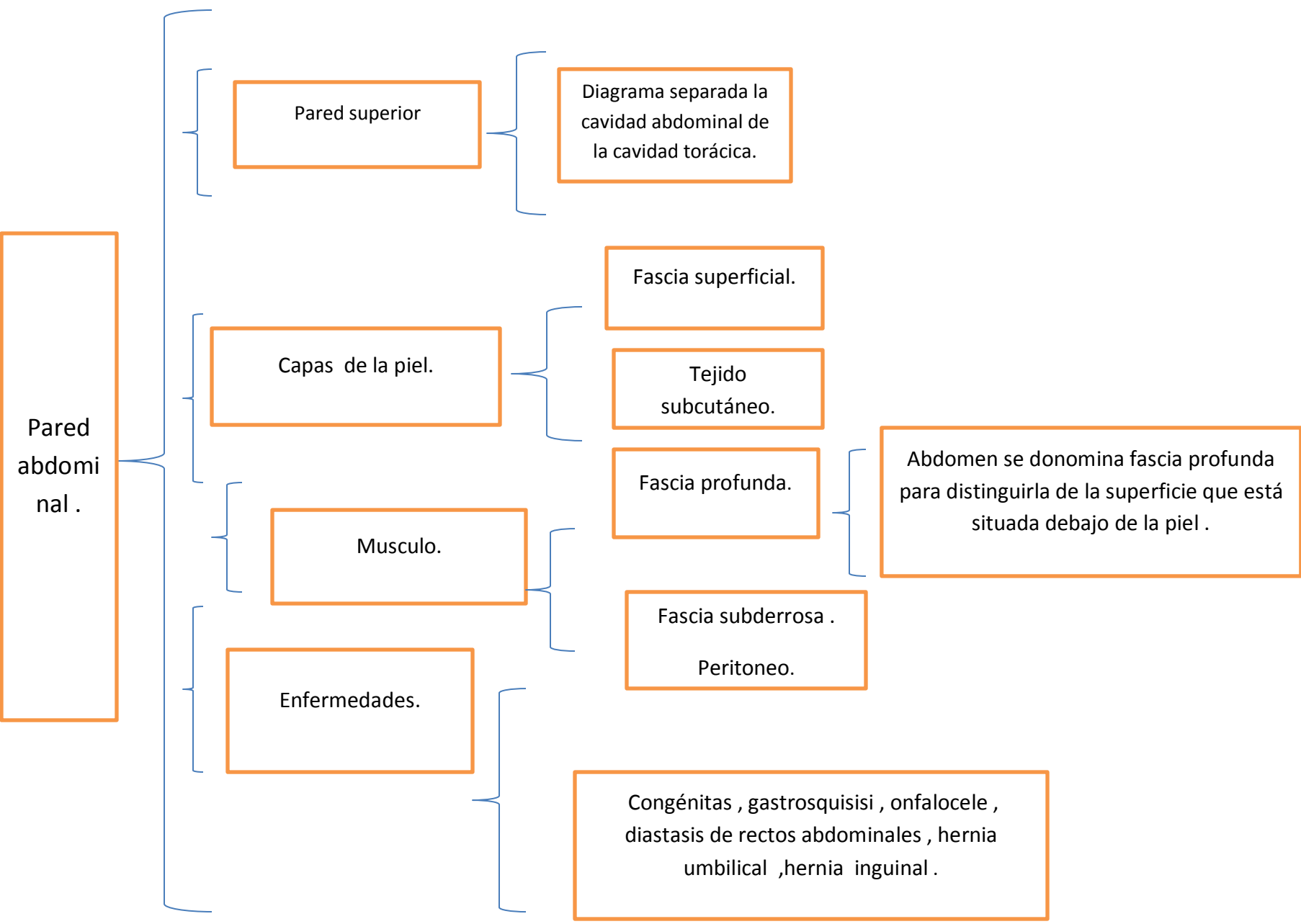
Musculo piramidal.

Pared posterior.

Se encuentra en la parte inferior del abdomen no debe confundirse con el musculo piriforme , también llamado en ocasiones musculos piramidal de la pelvis .

Musculo transverso del abdomen , musculo oblicuo externo del abdomen, musculo oblicuo interno

Musculo psoailiaco , musculo peritoneo .



Pared abdominal .

Pared superior

Diagrama separada la cavidad abdominal de la cavidad torácica.

Capas de la piel.

Fascia superficial.

Tejido subcutáneo.

Fascia profunda.

Abdomen se donomina fascia profunda para distinguirla de la superficie que está situada debajo de la piel .

Musculo.

. Fascia subderrosa . Peritoneo.

Enfermedades.

Congénitas , gastrosquisisi , onfalocele , diastasis de rectos abdominales , hernia umbilical ,hernia inguinal .

Alteraciones de la cavidad oral .

La mucosa oral se forma parte del aparato digestivo superior por donde al no tener una buena higiene y cuidados bucales este sufren trastornos en la boca las cuales alteran y producen patologías que puede ser de origen local o sistematico .

Cavidad oral .

Mucosa oral, encías , paladar y lengua .

Mediante .

Inspección, palpación anatomopatologico .

Enfermedad de fordyce .

Son pequeñas lesiones de color amarillo aisladas o en grupos sobre todo en la mucosa del labio .

Lengua fisurada .

Aumento del número de canales o pliegues en el dorso de la lengua puede ser asintomática aunque puede sufrir alteraciones secundarios o procesos traumatismo como el cepillo o infeccioso .

Glositis media romboidal .

Placa eritematosa en la porción central del dorso de la lengua puede se trata de una hiperplasia epidérmica cuya colonización por cándidas es frecuentísima .

Varices linguales .

Son vasos dilatados de color azul violáceo ubicados, sobre todo en las caras laterales y ventrales de la lengua .

Toro .

Exostosis o protuberancia ósea en la línea media del paladar duro no presa tratamiento .

Enfermedades

Hiperplasia gival .

Desarrollo anómalo de las encías

Fisiológicos como el embrazo pero la causa más frecuente es la secundario a medicamentos fenitoina nifedipino , ciclosporina .

