Nombre de alumnos: Diana Carolina Solís García

Nombre del profesor: Luis Gerardo Pérez

Nombre del trabajo: Cuadros sinópticos

Materia: Fisiología de la reproducción

Grado: 3°

Grupo: A

Comitán de Domínguez Chiapas a 14 de mayo del 2020.

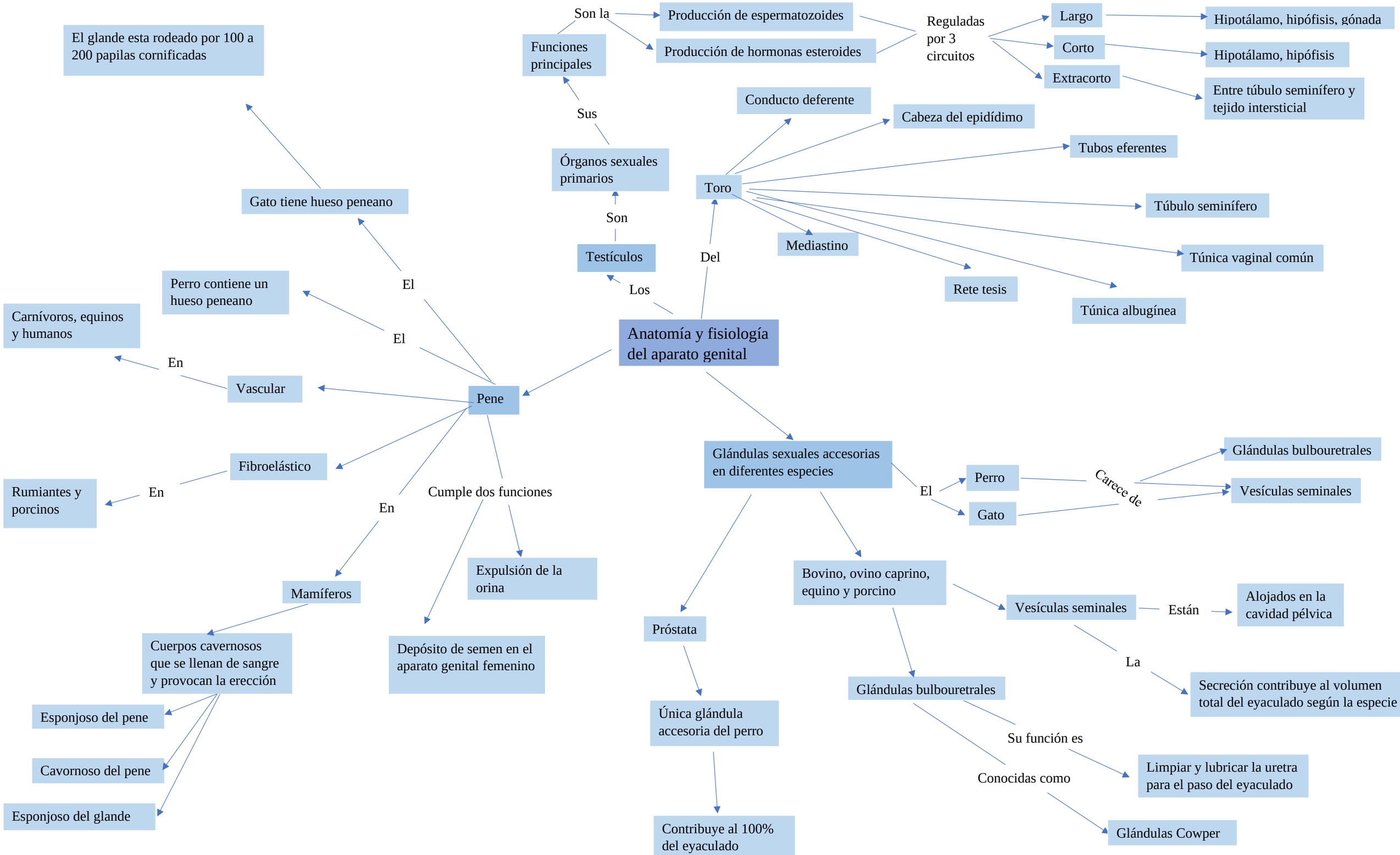
Anatomía y fisiología del aparato genital
Del
Toro
Conducto deferente
Cabeza del epidídimo
Tubos eferentes
Túbulo seminífero
Túnica vaginal común
Túnica albugínea
Rete tesis
Mediastino
Los
Testículos
Son
Órganos sexuales primarios
Sus
Funciones principales
Son la
Producción de espermatozoides
Producción de hormonas esteroides
Reguladas por 3 circuitos
Largo
Hipotálamo, hipófisis, gónada
Corto
Hipotálamo, hipófisis
Extracorto
Entre túbulo seminífero y tejido intersticial
El
Gato tiene hueso peneano
El glande esta rodeado por 100 a 200 papilas cornificadas
El
Perro contiene un hueso peneano
Pene
Vascular
En
Carnívoros, equinos y humanos
Fibroelástico
En
Rumiantes y porcinos
En
Mamíferos
Cuerpos cavernosos que se llenan de sangre y provocan la erección
Esponjoso del pene
Cavornoso del pene
Esponjoso del glande
Cumple dos funciones
Expulsión de la orina
Depósito de semen en el aparato genital femenino
Glándulas sexuales accesorias en diferentes especies
El
Perro
Gato
Carece de
Glándulas bulbouretrales
Vesículas seminales
Próstata
Única glándula accesoria del perro
Contribuye al 100% del eyaculado
Bovino, ovino caprino, equino y porcino
Vesículas seminales
Están
Alojados en la cavidad pélvica
La
Secreción contribuye al volumen total del eyaculado según la especie
Glándulas bulbouretrales
Su función es
Limpiar y lubricar la uretra para el paso del eyaculado
Conocidas como
Glándulas Cowper

Diferenciación sexual

- Diferenciación sexual del hipotálamo
  - En la hembra
    - La secreción tónica y clínica se conservan
  - En el macho
    - En el macho a la acción de los andrógenos causa masculización
  - Va a
    - Depender del esteroidal del neonato y ocurre en la etapa perianal
- Determinación del sexo cromosómico
  - En los
    - Mamíferos
      - El
        - Sexo cromosómico se determina en la fertilización
          - Cuando
            - El ovulo ya tiene un cromosoma X es fecundado por un espermatozoide portador de X O Y
  - Sexo homogamético
    - Seria
      - Hembra
  - Sexo heterogamético
    - Seria
      - Macho
- Gónada indiferenciada
  - Se aprecia en el embrión
    - En forma de
      - Crestas gonadales situados en la línea media
        - De los
          - Mesoneros y mesenterio dorsal
  - La primitiva
    - Está
      - Integrada por dos tipos de tejido
        - El
          - Tejido que formara el estroma de la gónada
        - CGP
- Diferenciación gonadal
  - Es
    - El mismo para ambos sexos
- Diferenciación de la gónada masculina
  - Las células
    - SERTOLI
      - Tiene dos funciones
        - El Soporte de las CGP
        - La Síntesis de la hormona
    - Que rodean los cordones se aplanan
      - Y forman
        - Célula mioides
          - Encargadas
            - De la formación de las membranas basales
  - Las
    - Células germinales se localizan en la medula
      - La diferenciación del testículo
        - Comienza
          - Cuando los cordones sexuales se separan del epitelio celómico
- Diferenciación de la gónada femenina
  - Corpúsculo Barr
- Diferenciación de los conductos sexuales masculinos
  - Hormona importante
    - Testosterona
      - Producida por
        - Células Leydig
  - Wolff o mesonetricos
    - Se desarrollarán
      - Conductos eferentes
      - Vesículas seminales
      - Epidídimo
      - Conductos deferentes
- Diferenciación de los conductos sexuales femeninos
  - Mûller o paramesonéfricos