



Nombre de alumno:

Karina Guadalupe Guillen Vázquez

Nombre del profesor:

Carolina del Carmen Morales Figueroa

Nombre del trabajo:

Mapa Conceptual

Materia:

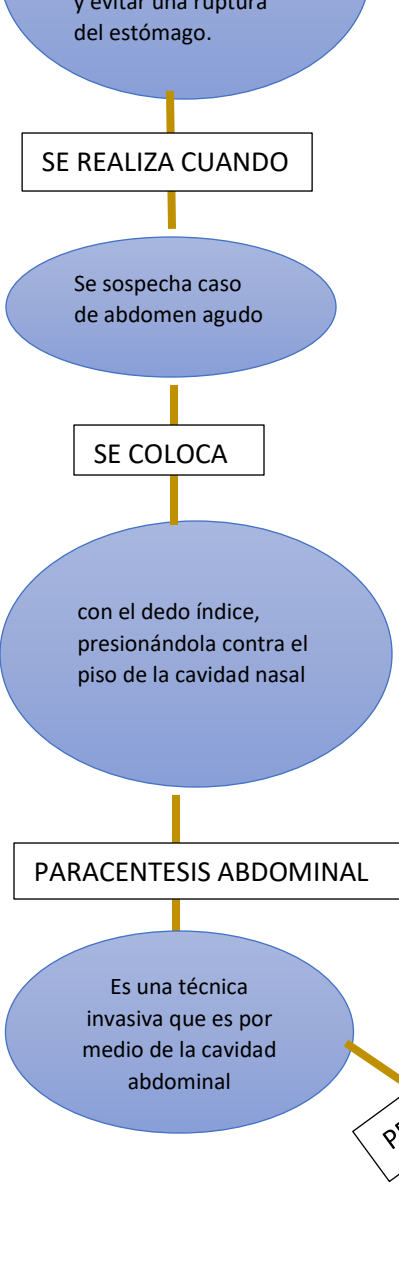
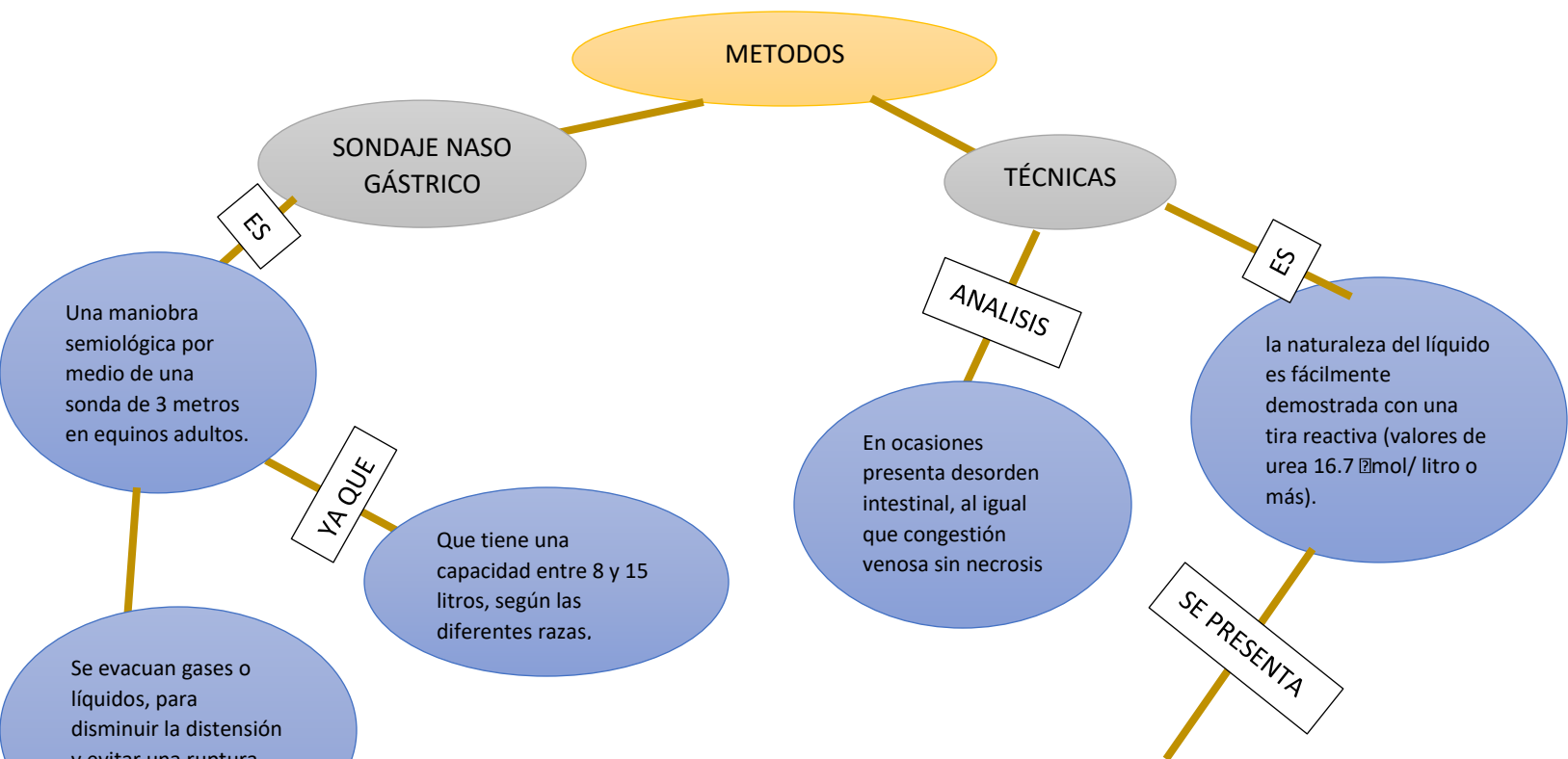
Métodos

Grado:

3er cuatrimestre

Grupo:

A



Cambios en el líquido abdominal según los diferentes trastornos del abdomen

Estado	Aspecto macroscópico	Aspecto citológico
Normal	Claro o amarillo	Neutrófilos, 40-80%, células mononucleares 20 – 50%
Absceso abdominal	Amarillo a pardo claro, un poco turbio, teñido con sangre	Predominio de neutrófilos con cambios degenerativos leves, algunos cocos grampositivos intracelulares.
Impacción simple del intestino grueso u obstrucción del intestino delgado	Amarillo, claro	Predominio de neutrófilos, buen estado morfológico.
Estrangulación del intestino delgado (preruptura)	Rojo a pardo, turbio a opaco, un poco teñido con sangre	Predominio de neutrófilos, cambios degenerativos moderados a graves.
Enteritis anterior	Amarillo turbio,	Predominio de neutrófilos, estado morfológico aceptable
Necrosis intestinal (ruptura)	De color anaranjado, pardo o verde ,blanco lechoso, turbio, algunas partículas de material	Gran celularidad con > 95% de neutrófilos degenerativos, muchas grampositivas y gramnegativas, intracelulares y extracelulares.
Contenido intestinal (muestra de la luz intestinal)	Verde, turbio, numerosas partículas de material	Relativamente pocas células, muchas bacterias gramnegativas y grampositivas libres.