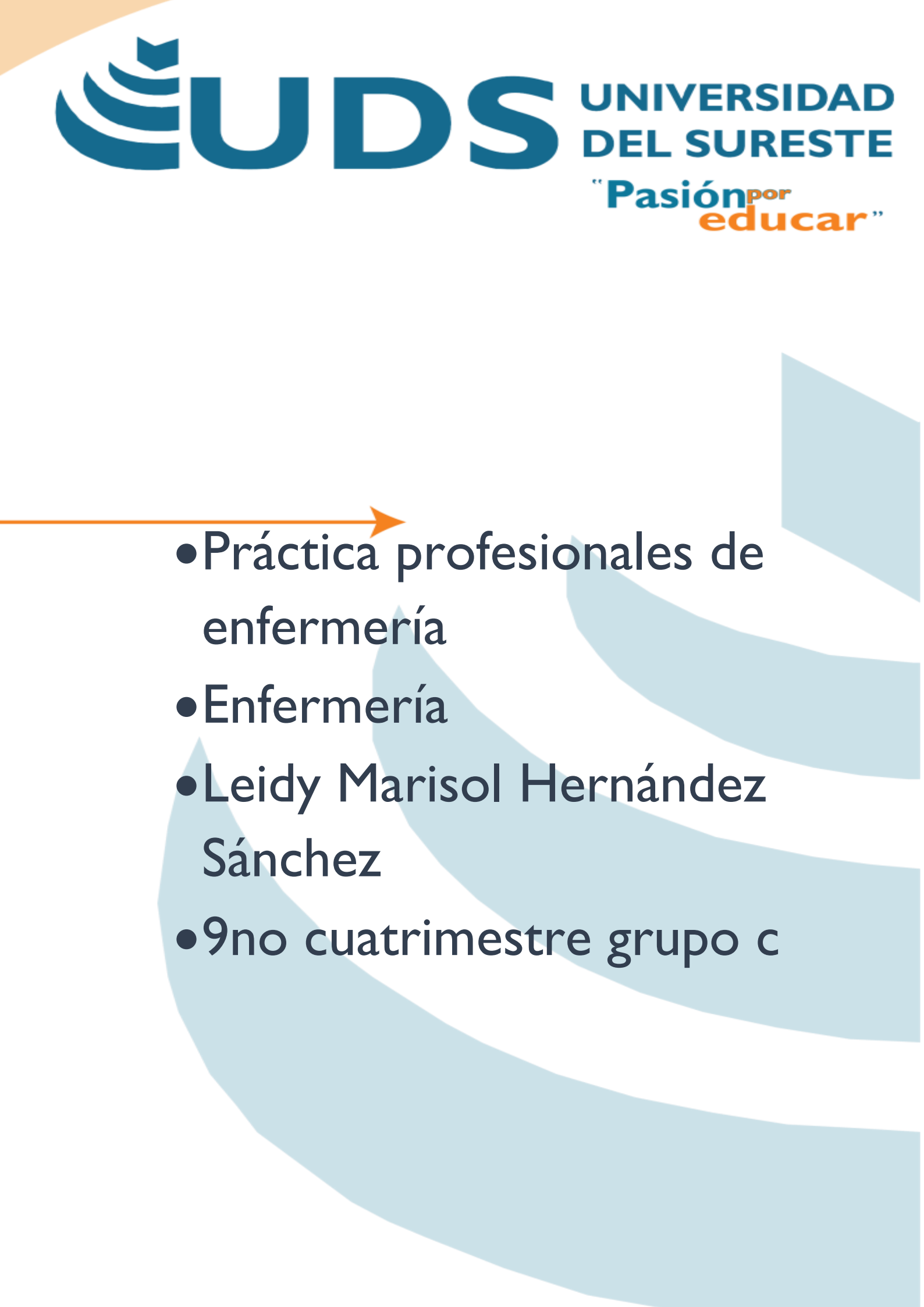
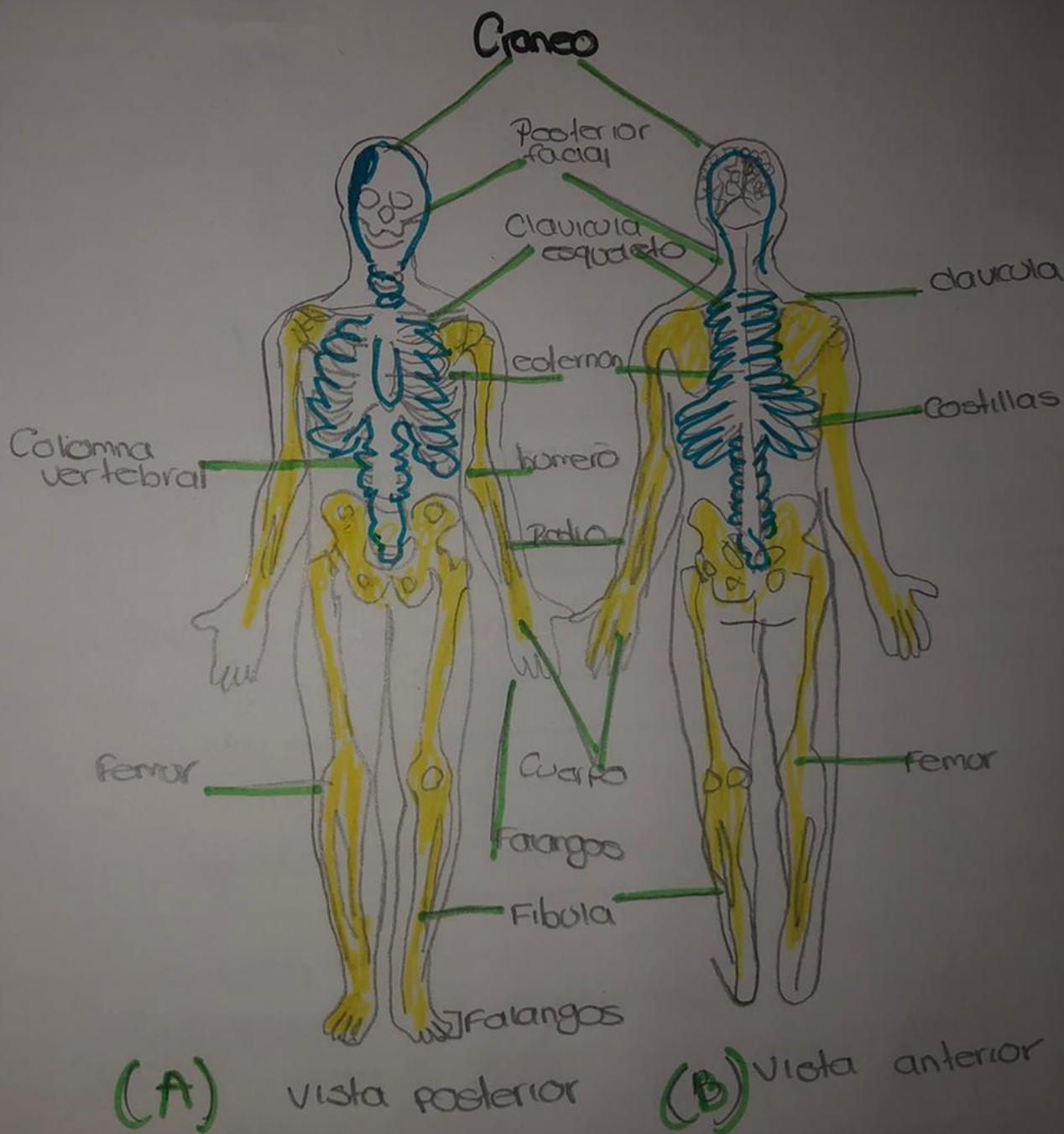


- 
- Práctica profesionales de enfermería
 - Enfermería
 - Leidy Marisol Hernández Sánchez
 - 9no cuatrimestre grupo c

Esqueleto Humano: Principales Huesos anterior - posterior



Principales músculos del cuerpo Anterior y posterior

